小児の関節の診察

ACR core set

disease activity measure for rheumatoid arthritis clinical trials

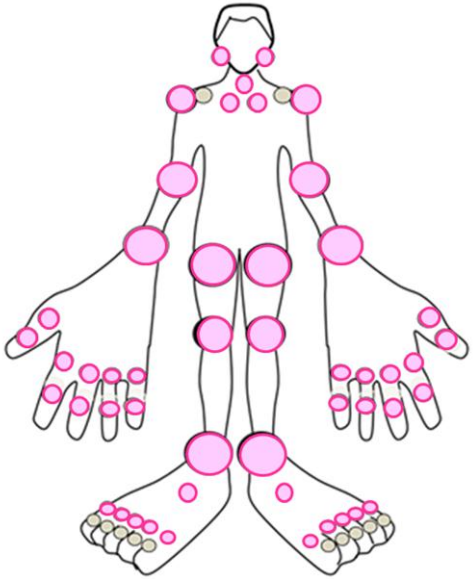

1. 関節の評価（49関節(腫脹は46関節)）
   - 圧痛(TJ)
   - 腫脹(SJ)
2. VAS スケールを用いた評価
   - 患者さんによる疼痛の評価 (VAS-pain)
   - 患者さんによる全般の評価 (PGA)
   - 医師による全般の評価 (EGA)
3. 関節機能(日常生活に対する影響)の評価(HAQ)
4. 血液検査(CRP or 赤沈値)の評価

ACR Pedi core set

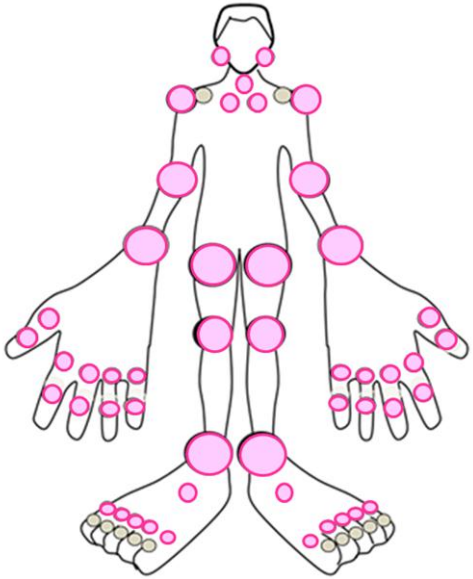

1. 関節の評価（49関節(腫脹は46関節)）
   活動性関節炎
   可動域制限
2. VAS スケールを用いた評価
   家族または患児による全身状態総合評価
   医師による全般の評価（EGA）
3. 小児の健康評価に関する質問票（CHAQ）
4. 血液検査（CRP）の評価

小児の関節の診かたをおさらいしましょう

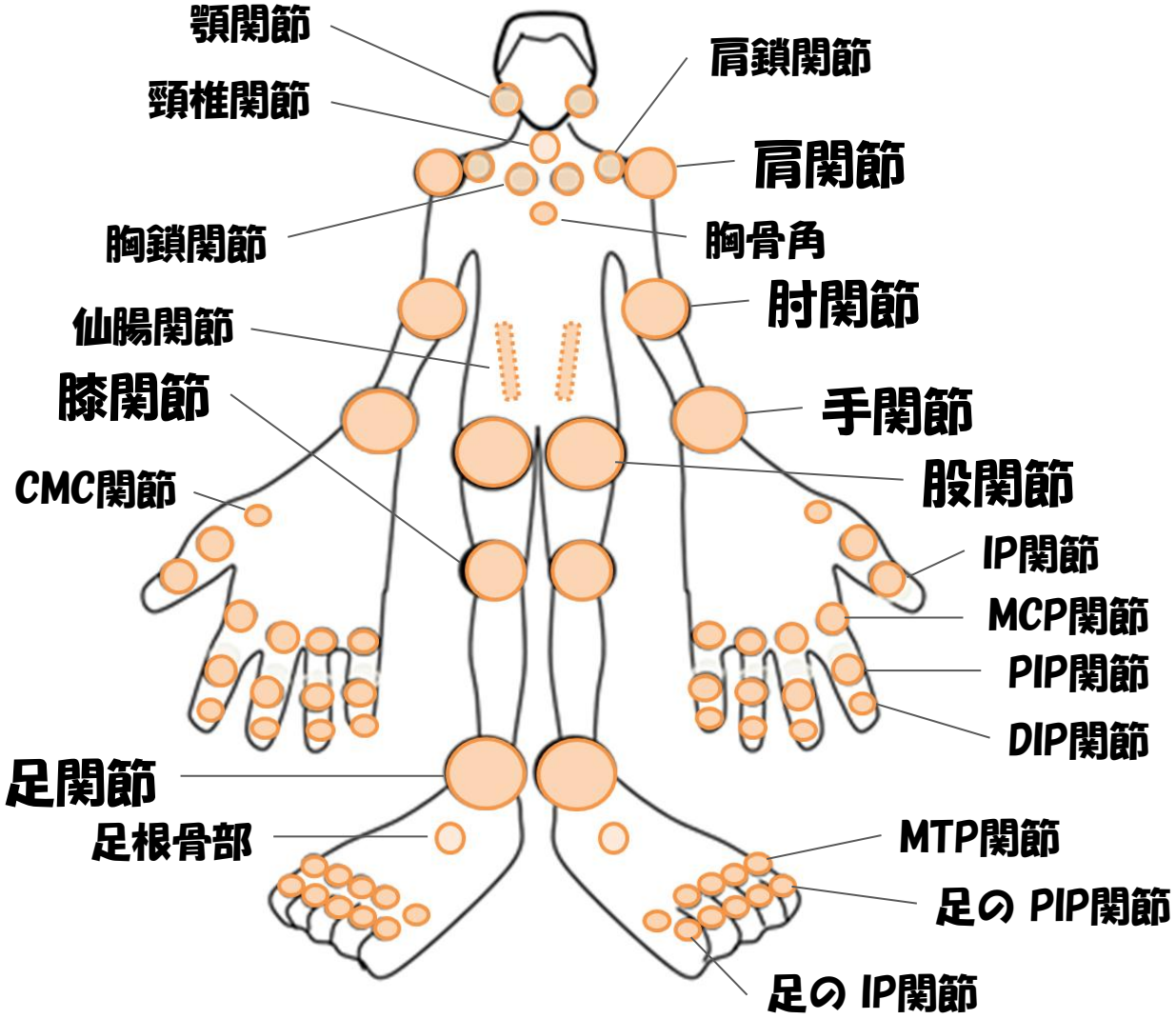

DAS28 や CDAI (Clinical Disease Activity Index), SDAI (Simple Disease Activity Index)の評価に必要なのは28関節です。

肩
肘
手首
MCP
PIP(hand)
膝

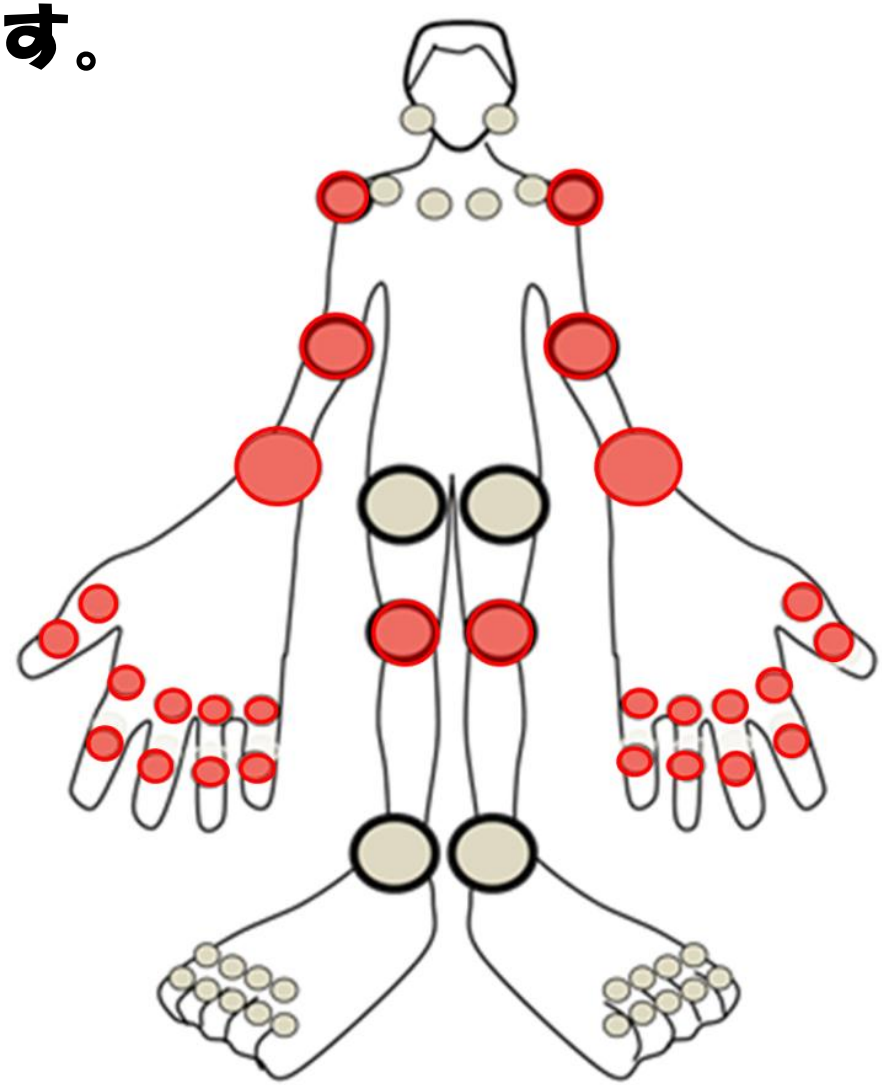

まずは28関節に小児で問題となる足関節を加えた30関節の診かたをおさらいしましょう

肩
肘
手首
MCP
PIP(hand)
膝
足

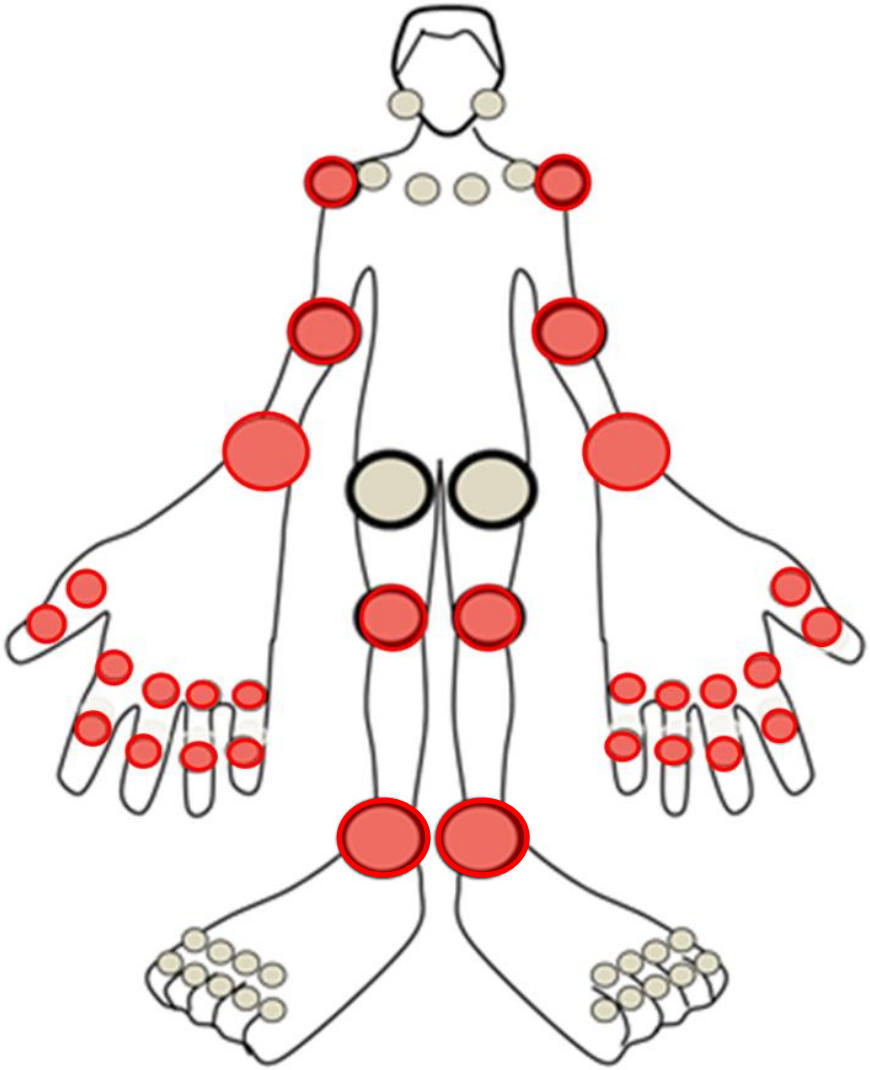

歩行の視診から始まる

股関節、膝関節、足関節などは小児では罹患しやすい。
爬行の有無、関節痛のため不自然な動きをしていないかを
良く観察する。

手

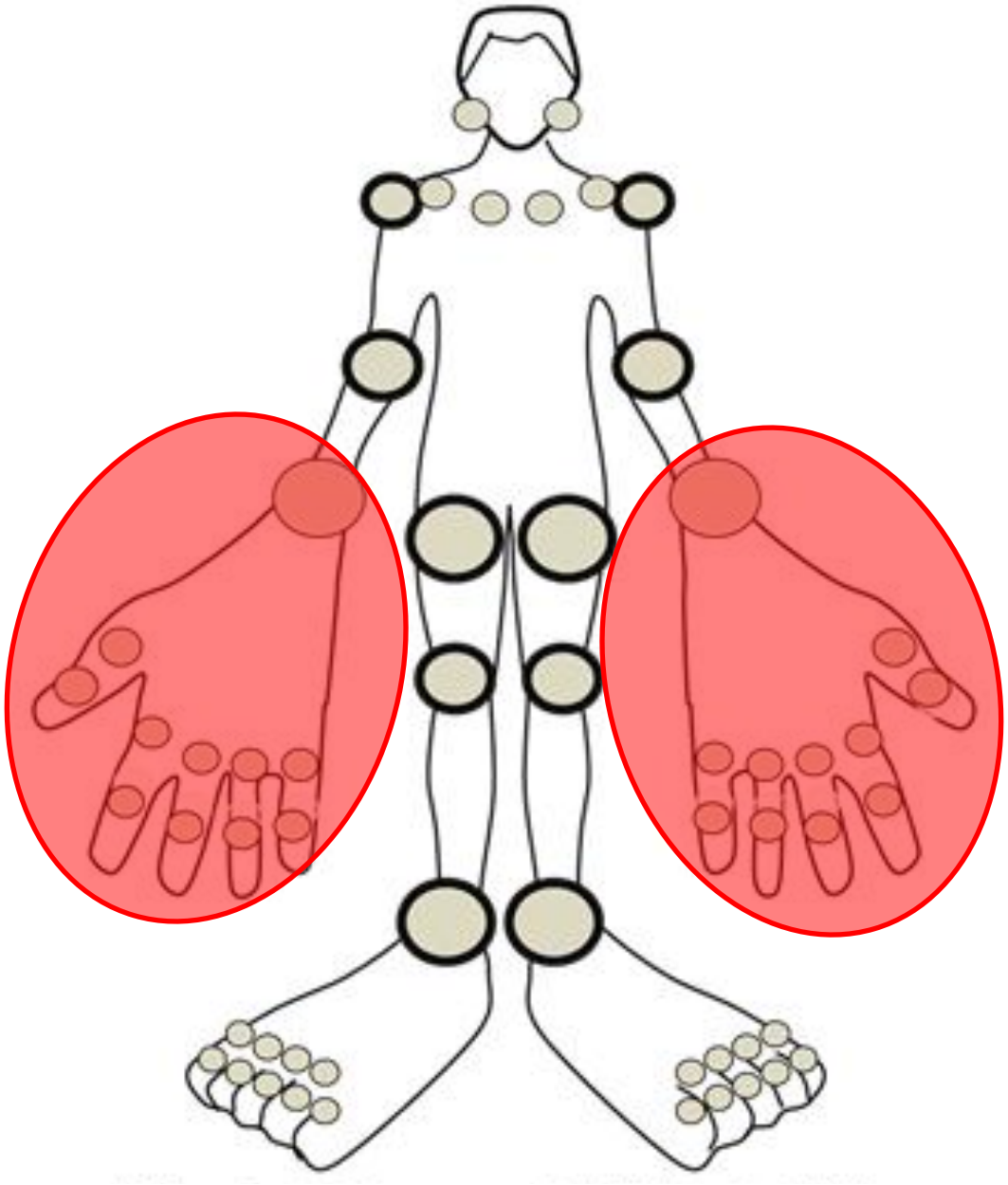

手の診察

手の全体的な形態を観察する

指炎にみられる特徴的な指の形
（ソーセージ指）

手の診察

手指の運動の異常の有無を確認する

♪ む～すんで、ひ～ら～い～て ♪

手関節

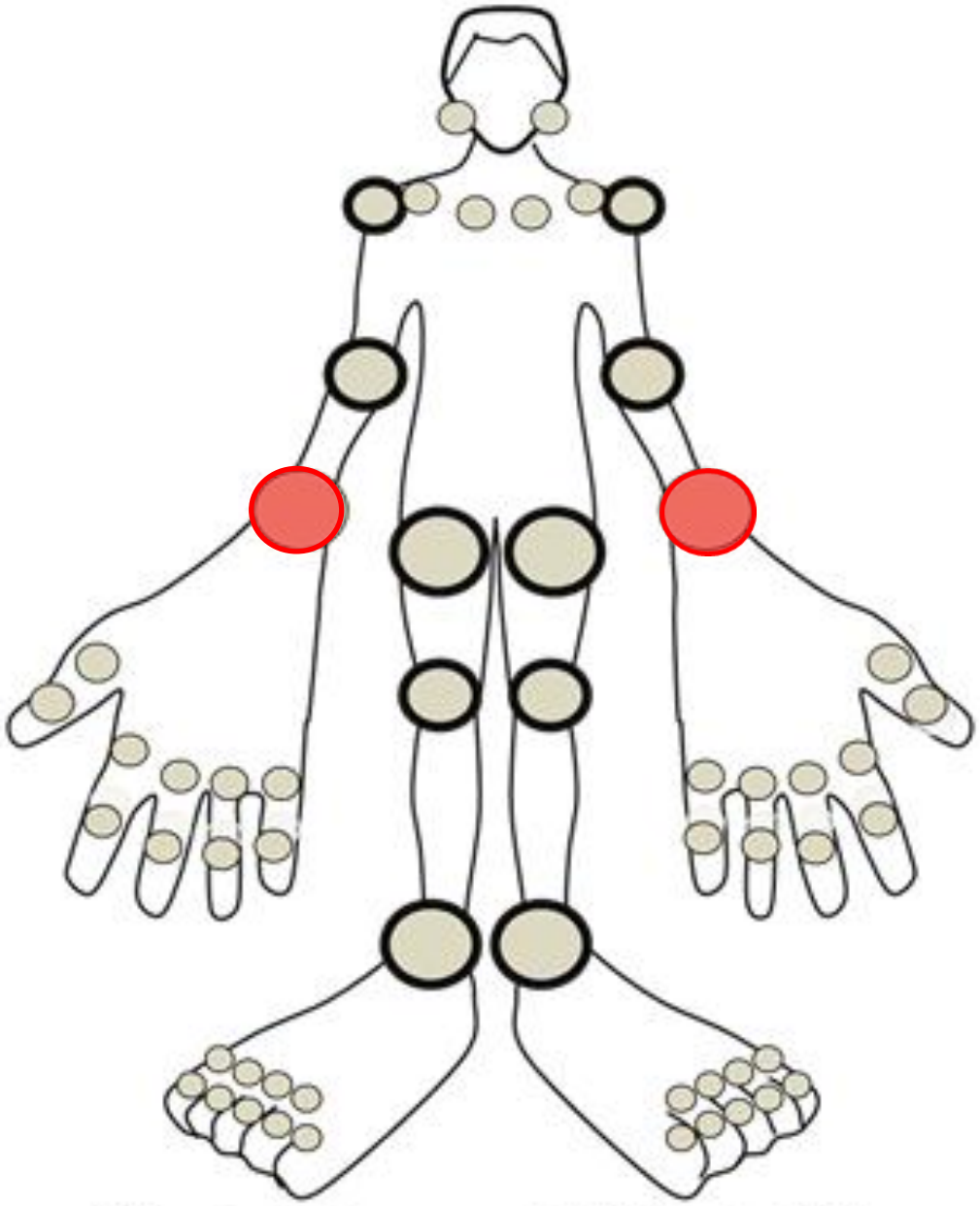

手関節の診察

橈骨と尺骨の遠位部を触診する。診察者の親指を患児の手の背側に、他の指を掌側におき、挟み込むようにして手関節の溝を触診し、腫脹、熱感、圧痛の有無を確認する。

手関節の診察

手首を両側からはさむようにさわり、
Snuffbox の圧痛の有無などを確認する

手関節の診察

手関節の可動域制限の有無を確認する

屈曲

伸展

第1CMC関節
MCP関節

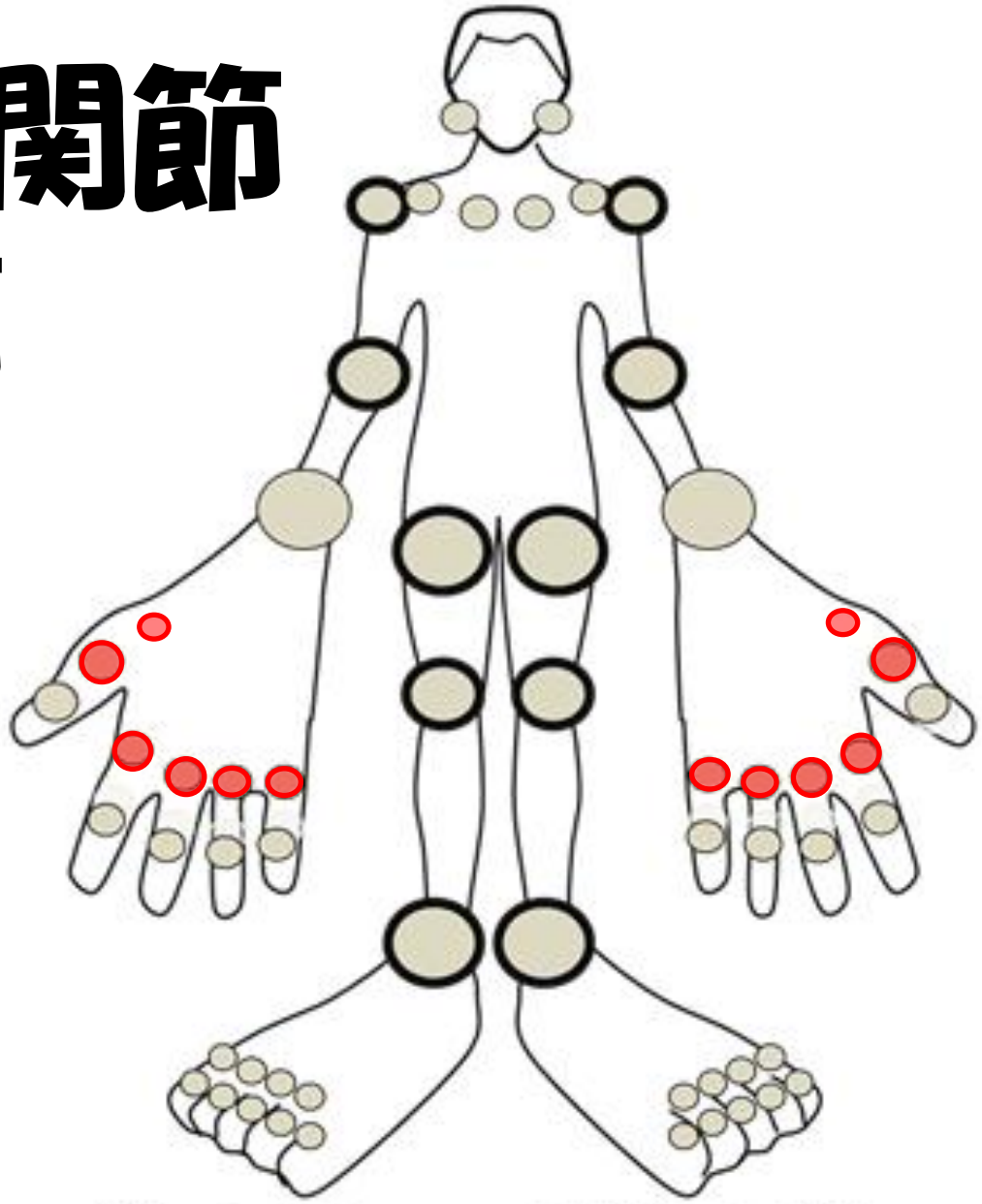

MCP・CMC 関節の診察

診察者の両母指で触診する。診察者の爪の色が
少し白っぽくなる程度の力で圧迫を加え、
圧痛・熱感・腫脹の有無を確認する。

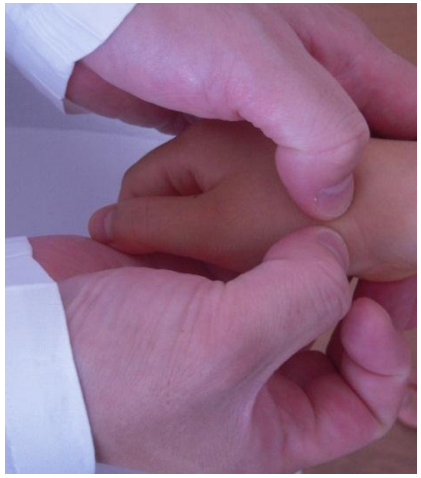

PIP関節
DIP関節
IP関節

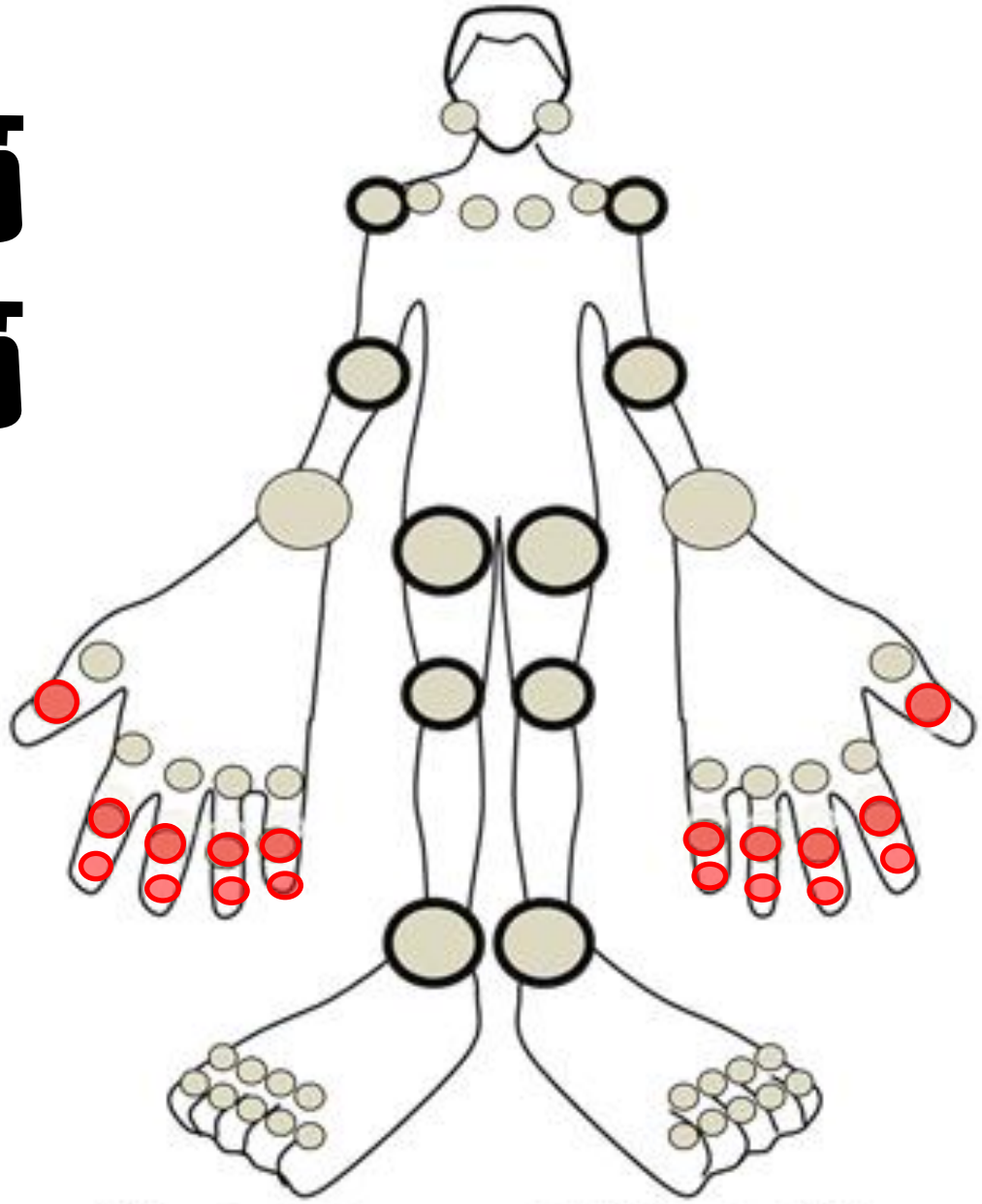

PIP・DIP・IP 関節の診察

診察者の母指と示指で挟み込むように圧迫し、
腫脹・熱感・圧痛の有無を確認する。両手で
上下左右からはさみこむように診察する。

PIP・DIP・IP 関節の診察

診察者の母指と示指で挟み込むように圧迫し、
腫脹・熱感・圧痛の有無を確認する。両手で
上下左右からはさみこむように診察する。

握力の確認

診察者の母指と示指を握ってもらい引き抜くことで簡単な握力の測定を行う。

肘関節

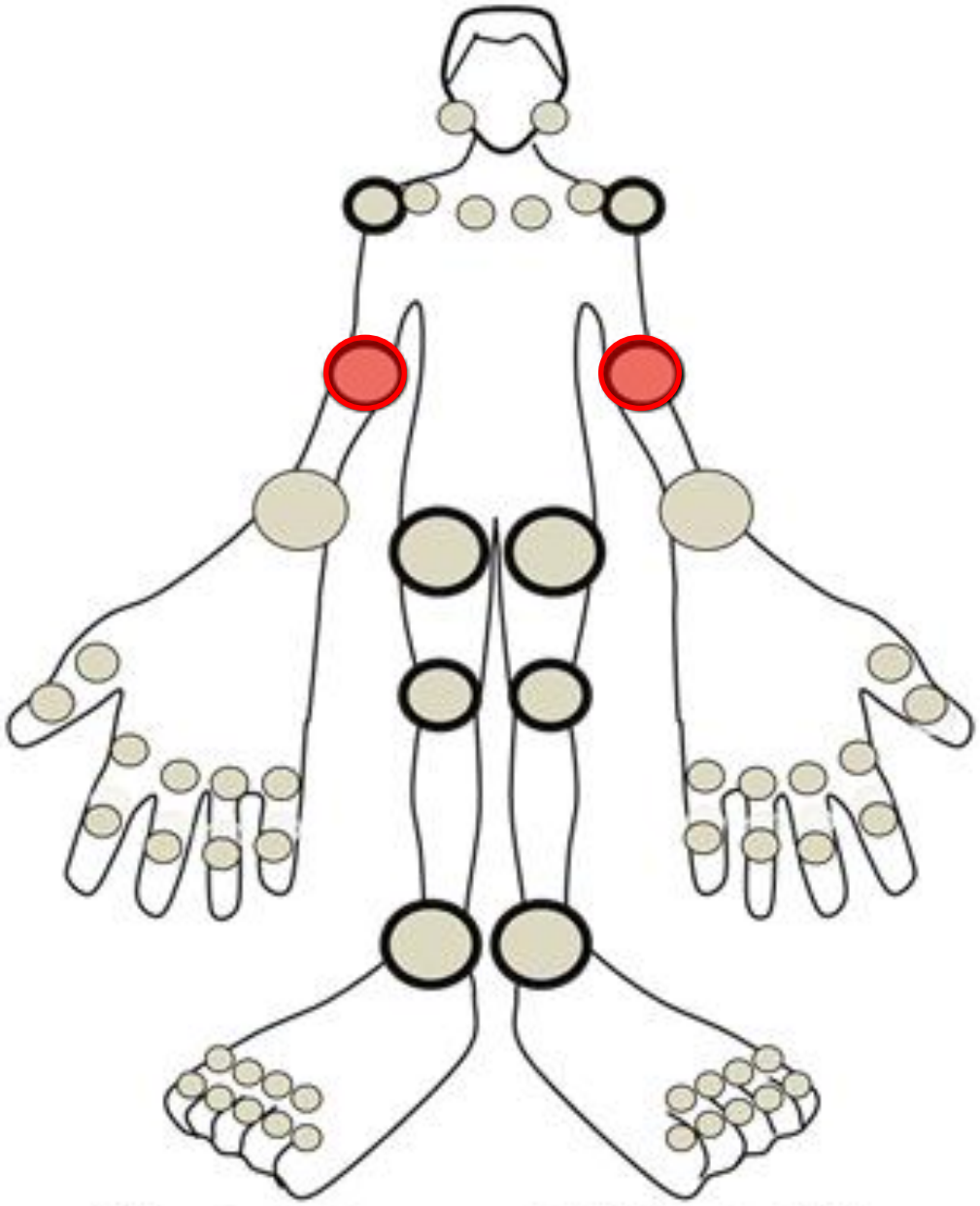

肘関節の診察

肘を70度で屈曲位とし、肘頭と上腕骨上顆（外側＆内側）の間の溝と、橈骨近位端にある腕橈関節の溝に、圧痛・熱感・腫脹がないか確認する。

肘関節の診察

肘を70度で屈曲位とし、肘頭と上腕骨上顆（外側＆内側）の間の溝と、橈骨近位端にある**腕橈関節の溝**に、圧痛・熱感・腫脹がないか確認する。

肘関節の診察

肘の可動域制限の有無を確認する。

伸展

屈曲

肩関節

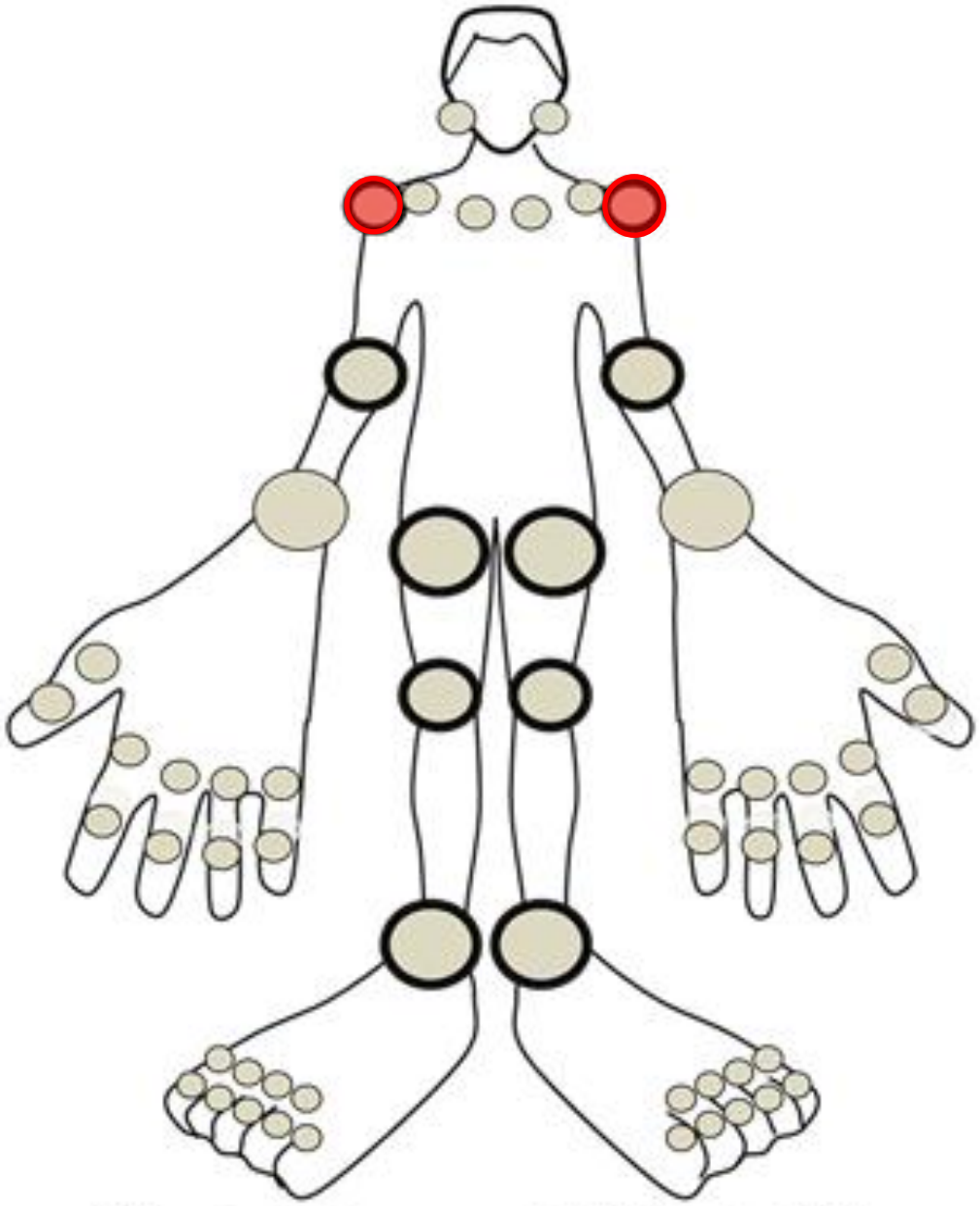

肩関節の診察

肩関節の可動域制限の有無を確認する。

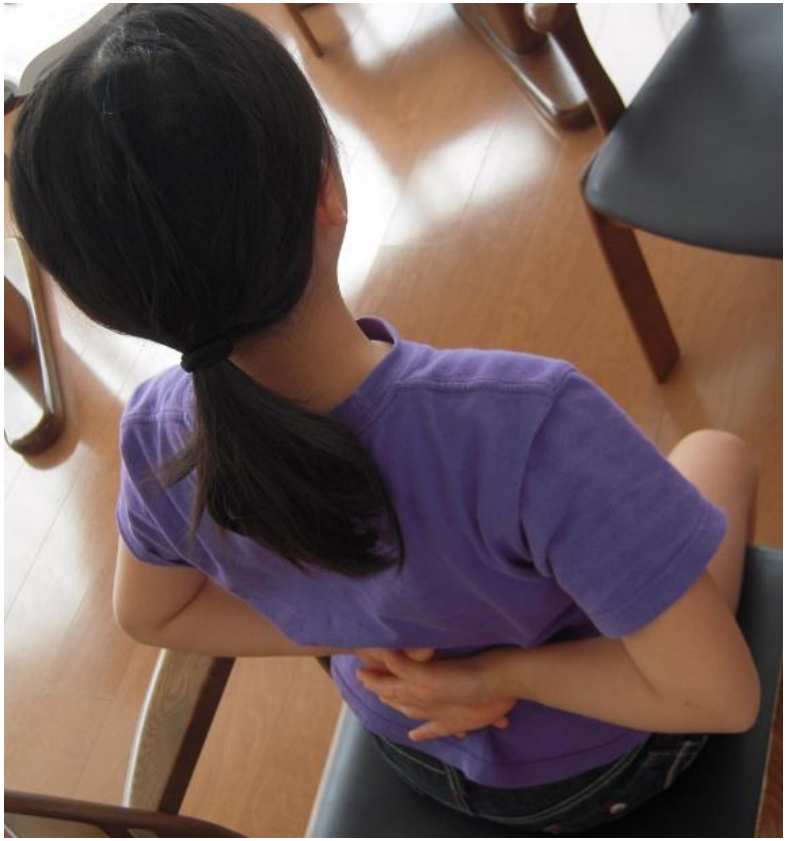

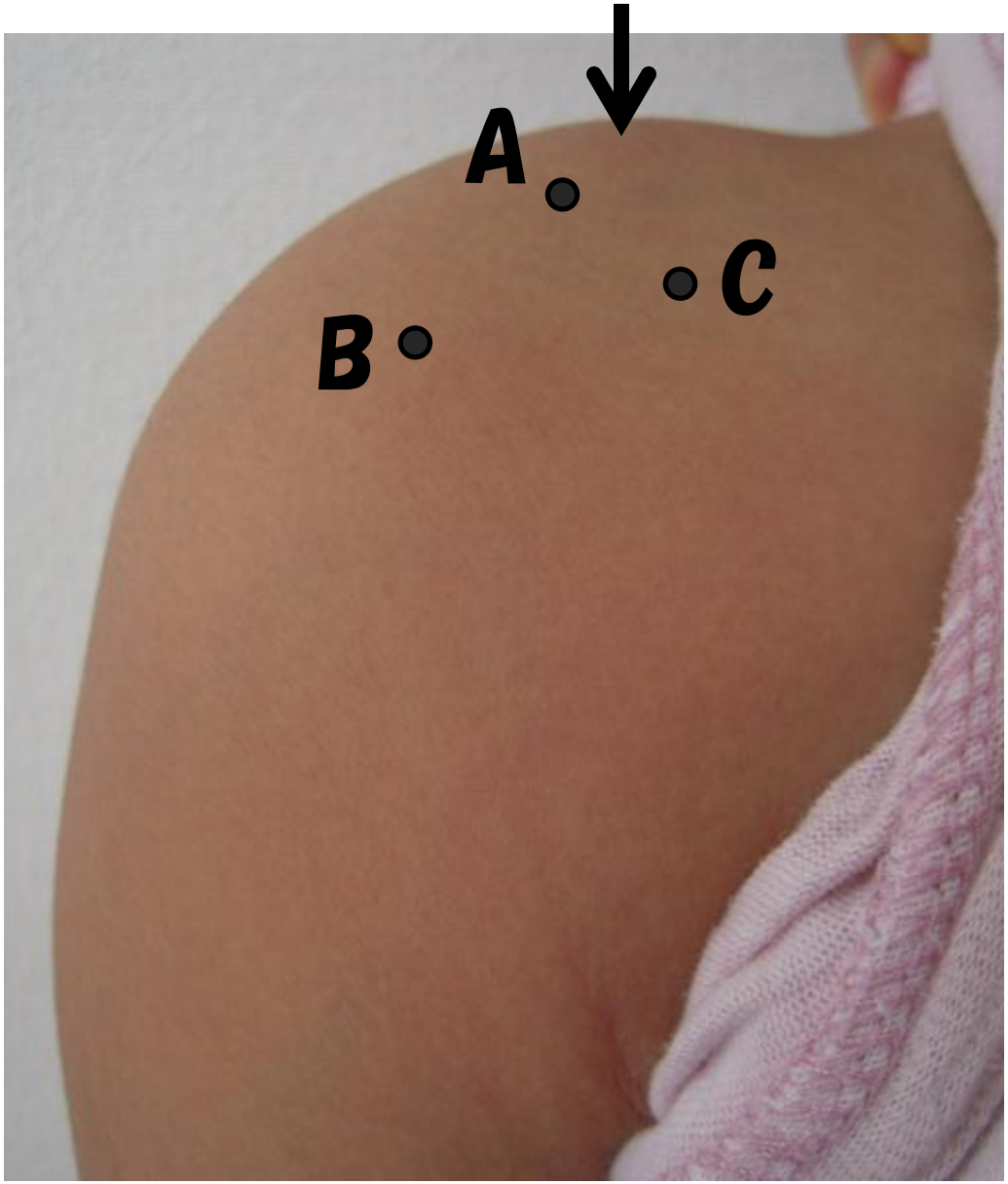

A：肩峰前方先端
B：上腕骨の大結節
C：烏口突起
矢印：肩鎖関節

Aの下で
BとCの間の溝が
肩関節である。

肩関節の診察

肩関節を圧迫し、圧痛・熱感を確認する。

膝関節

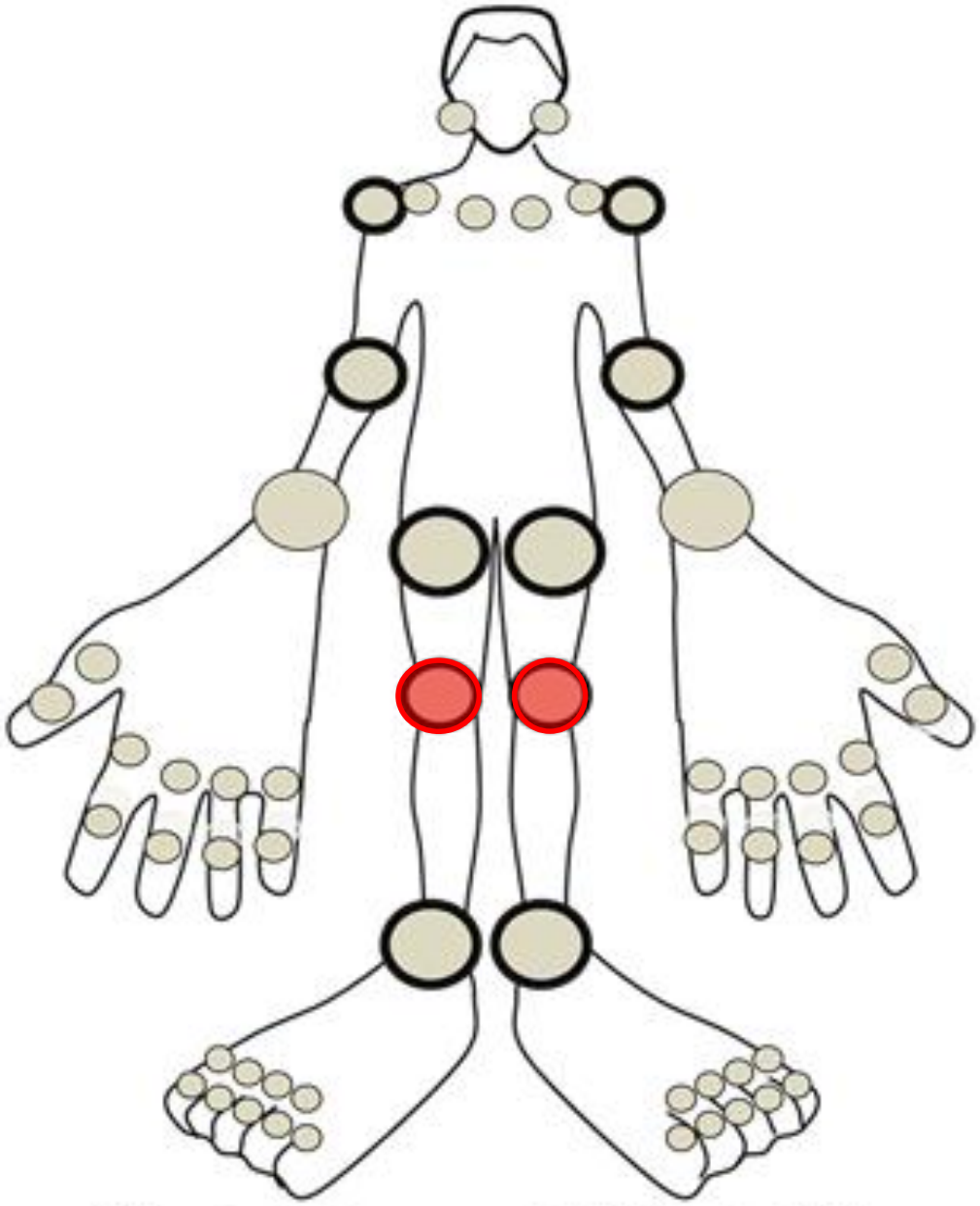

膝関節の診察

両膝をまっすぐ伸ばし、左右で腫脹や可動域制限の有無を比較し確認する。

膝関節の診察

JIA では、膝はしばしば著しい腫脹を認める。
左右差にも注目する。

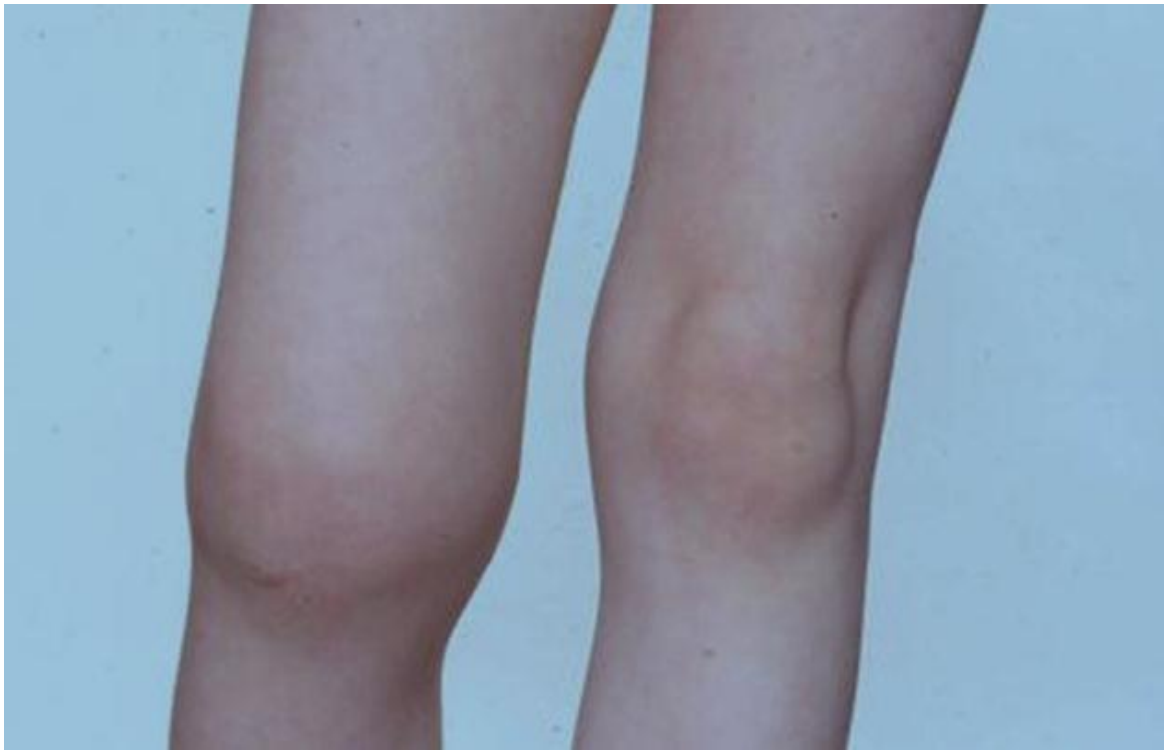

膝関節の診察

膝蓋骨上端の10cm上から
下向きに関節液を
絞り込む様に集め
関節液の貯留の程度や
腫脹の有無を確認する。

膝関節の診察

両手で膝関節を挟み込むように触診し、
腫脹・圧痛・熱間の有無を確認する。

膝関節の診察

膝蓋腱の両側に指をおき、脛骨に沿って両側へ広げて行くと膝関節のくぼみに触ることができる。腫脹・熱感・圧痛を評価する。

足関節

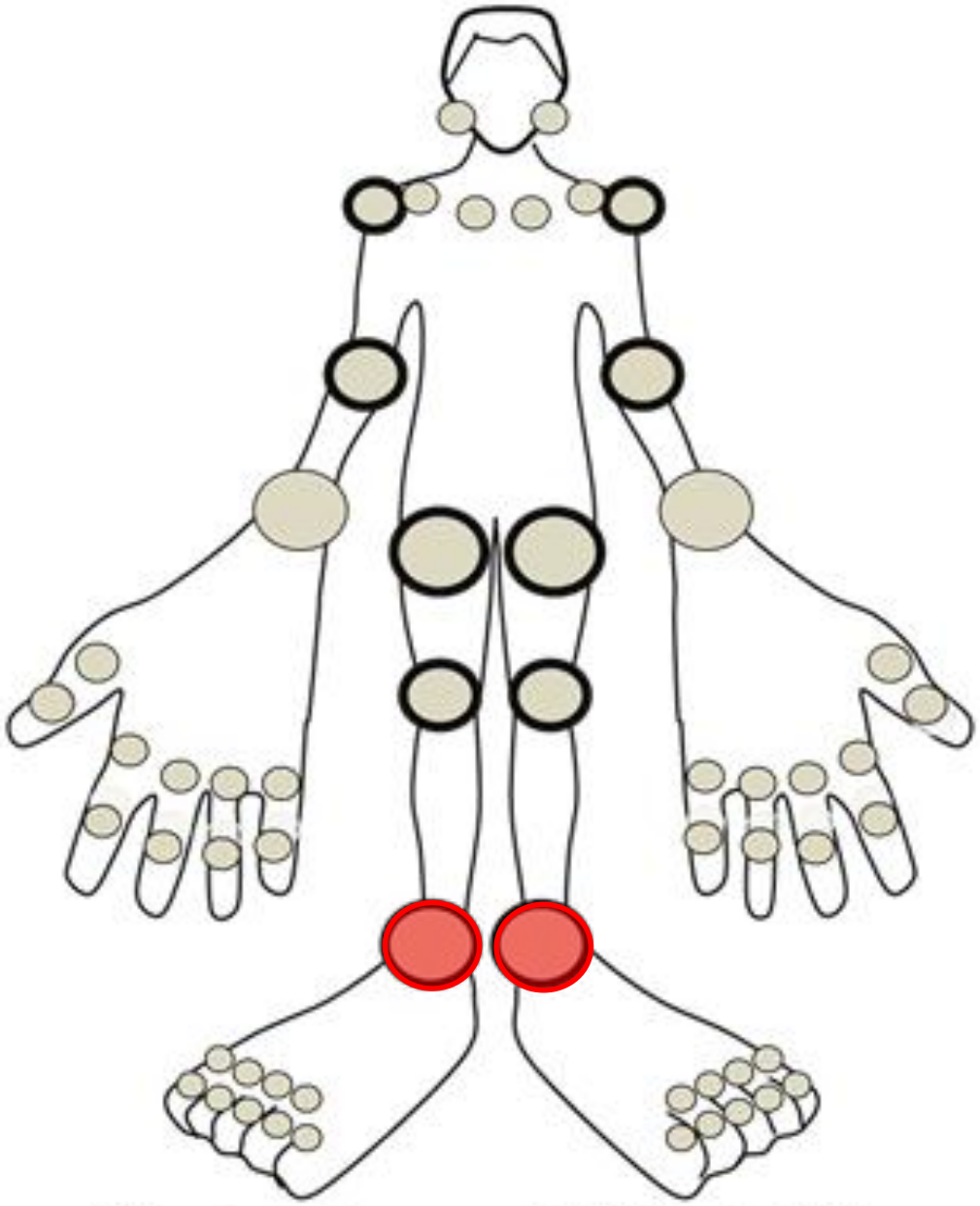

足関節の診察

両母指で内顆と外顆のすぐ下側にある足関節を触る。腫脹・熱感・圧痛の有無を確認する。

足関節の診察

両母指で内顆と外顆のすぐ下側にある足関節を触る。腫脹・熱感・圧痛の有無を確認する。

足関節の診察

左手で足首を固定し、右手で踵を内反＆外反させることで、距踵関節（距骨下関節）炎の有無を確認する。また、アキレス腱およびその付着部の腫脹・圧痛の有無を確認する。

足関節の診察

アキレス腱付着部の腫脹

足底筋膜の診察

かかとの真ん中を
押して、
足底筋膜の
付着部炎の
有無を評価する。

その他の関節の診かた

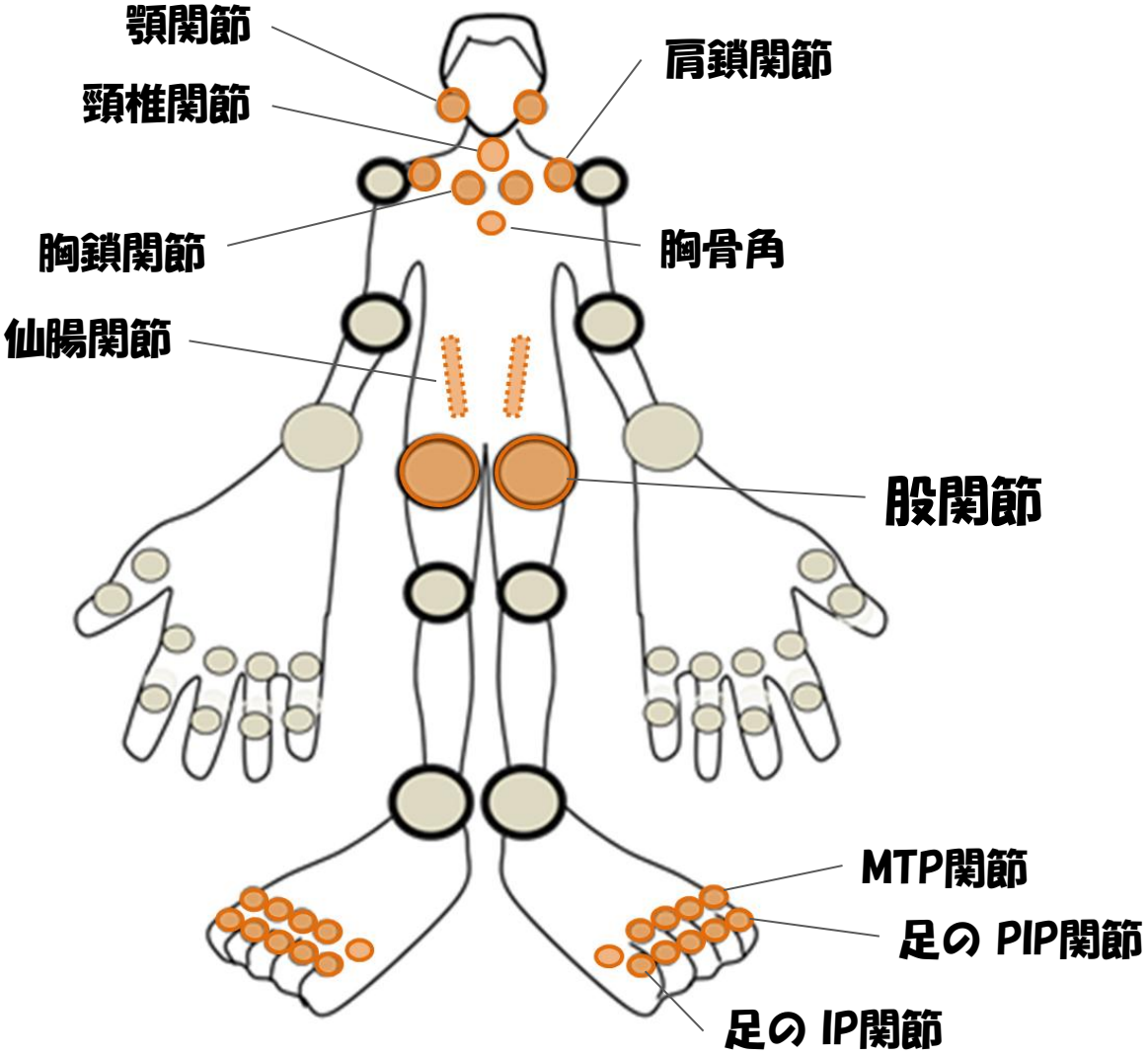

顎関節

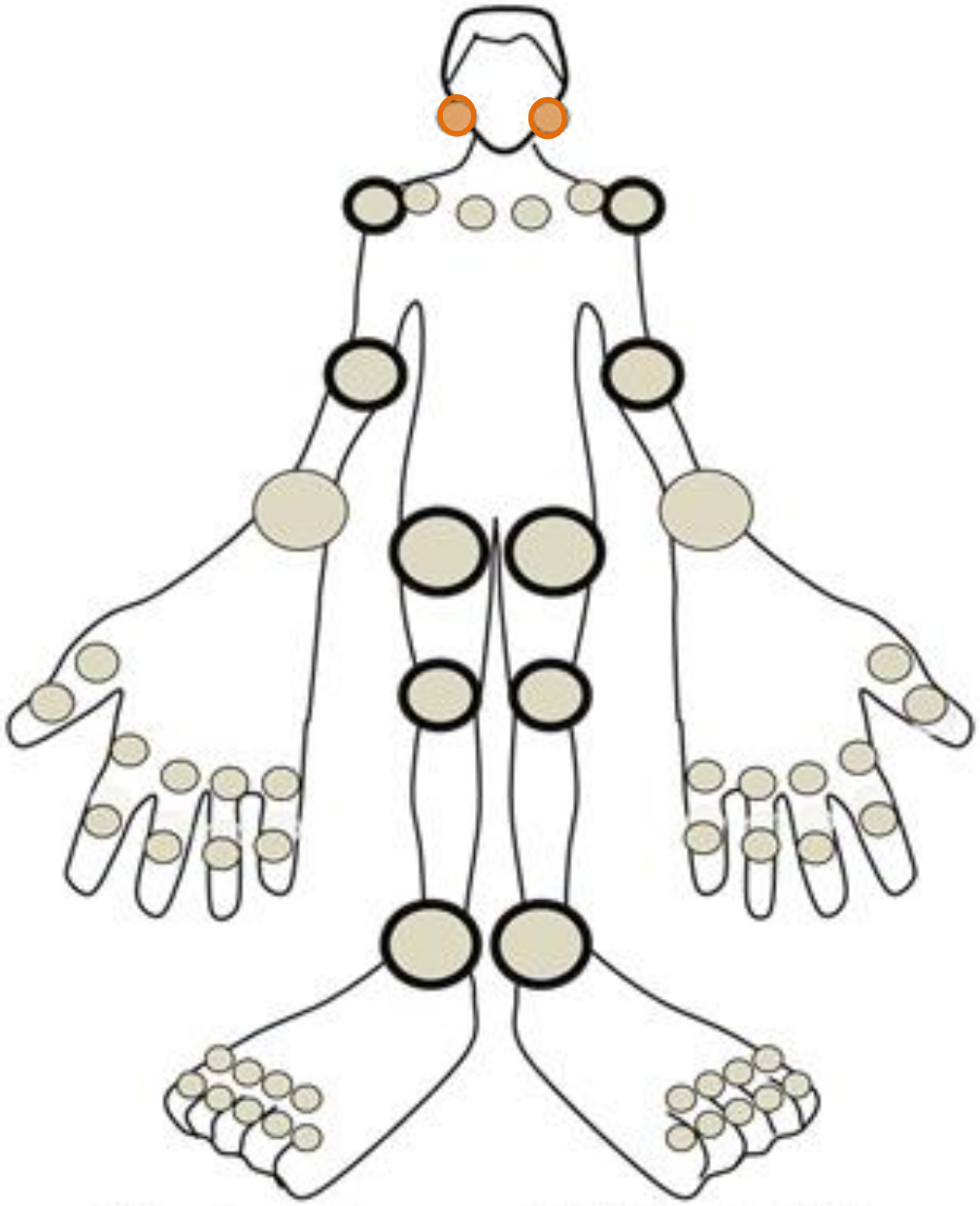

顎関節の評価

顎関節は頬骨弓部のすぐ下、耳珠(じじゅ)の
少し前方にある。

顎関節の評価

診察者の示指を置き、患者に口を開閉してもらい、腫脹・圧痛の有無を確認する。同時に開口障害の有無も確認する。

頸椎

患児に首を動かしてもらい
運動の円滑さや疼痛の
有無を確認する。

屈曲：顎を胸に
つけて下さい。
伸展：天井を
見上げて下さい。
回旋：左右の肩を
見て下さい。
側屈：左右それぞれの
耳を肩につけて
下さい。

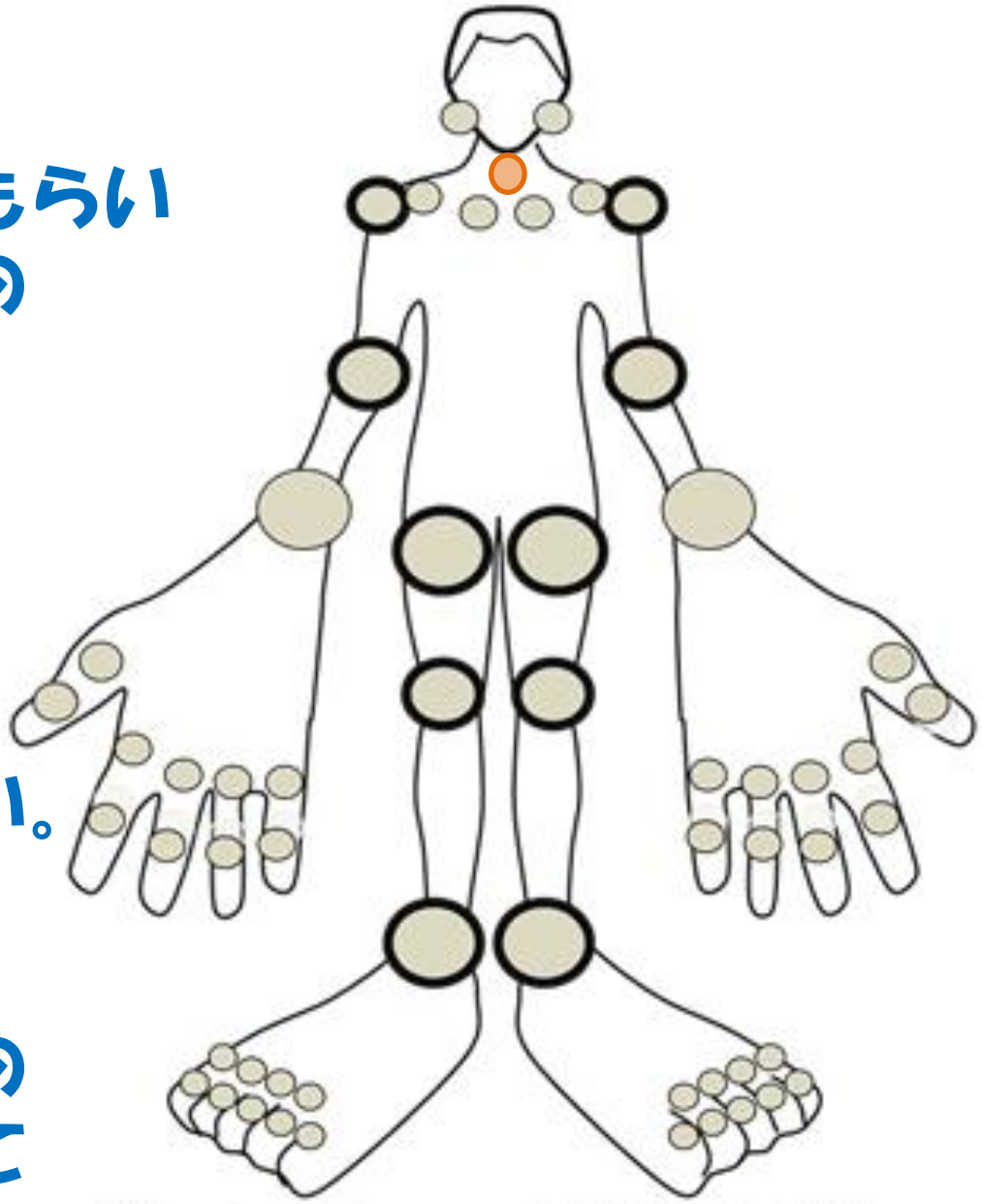

肩鎖関節
胸鎖関節
胸骨角

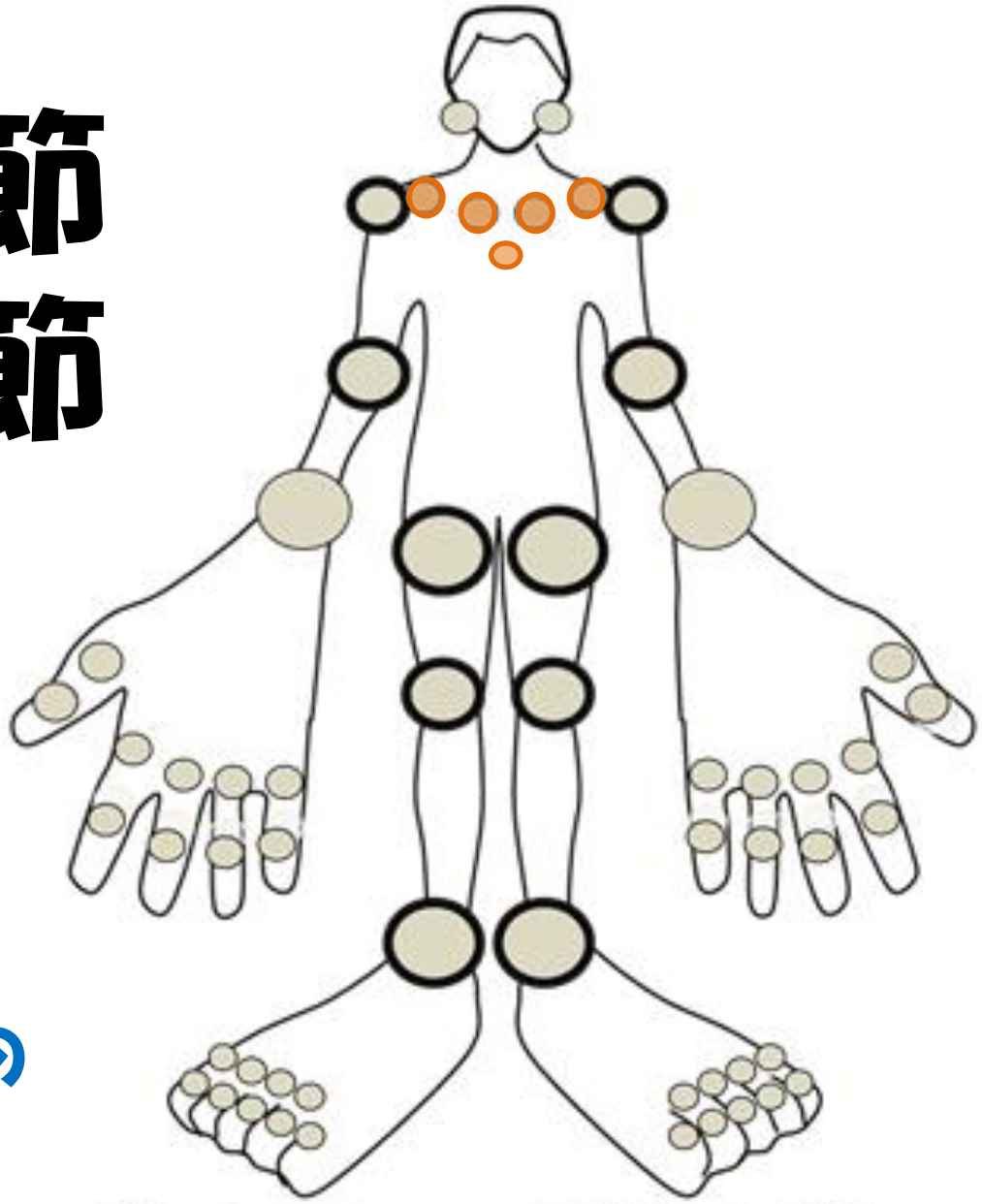

これらの関節は
直接視診・触診が
可能なので、
熱感・腫脹・圧痛の
有無を確認する。

臥位で行う関節の診察

下肢

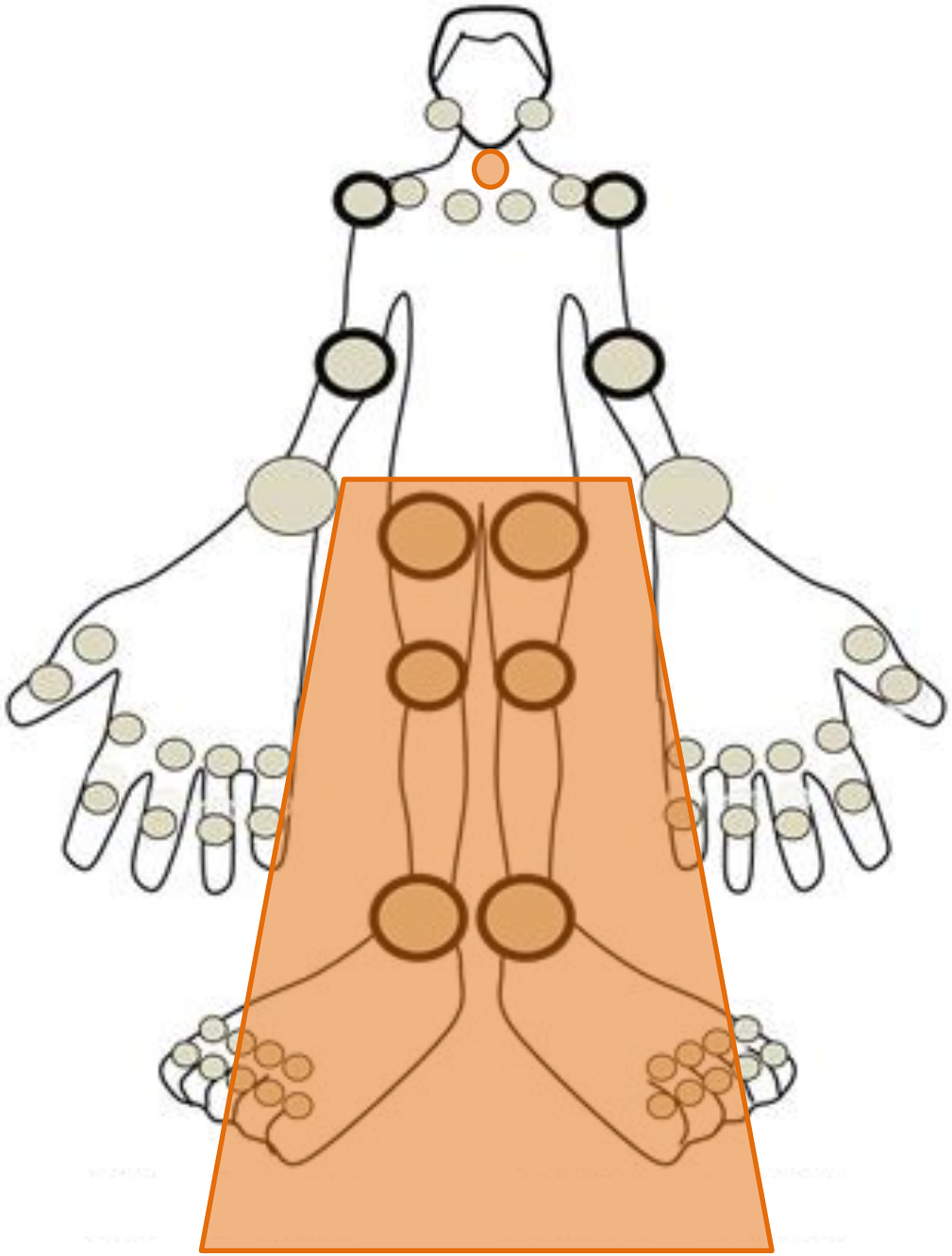

下肢長の左右差の有無

膝や足関節炎を認めるJIAでは

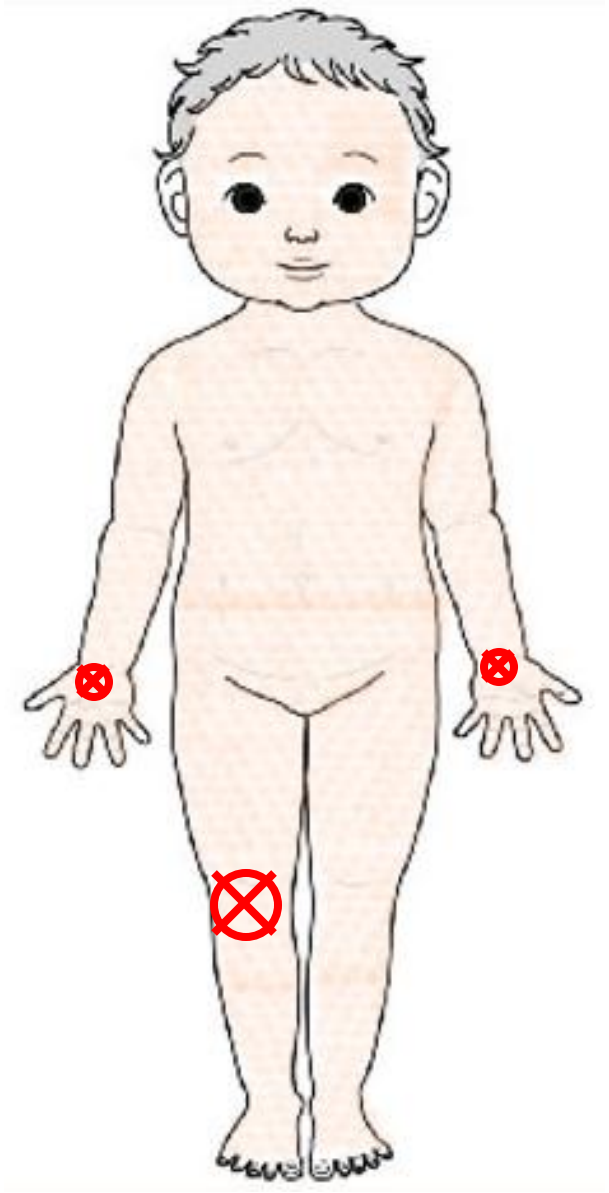

関節炎 ⊗

下肢の長さが不均衡になる

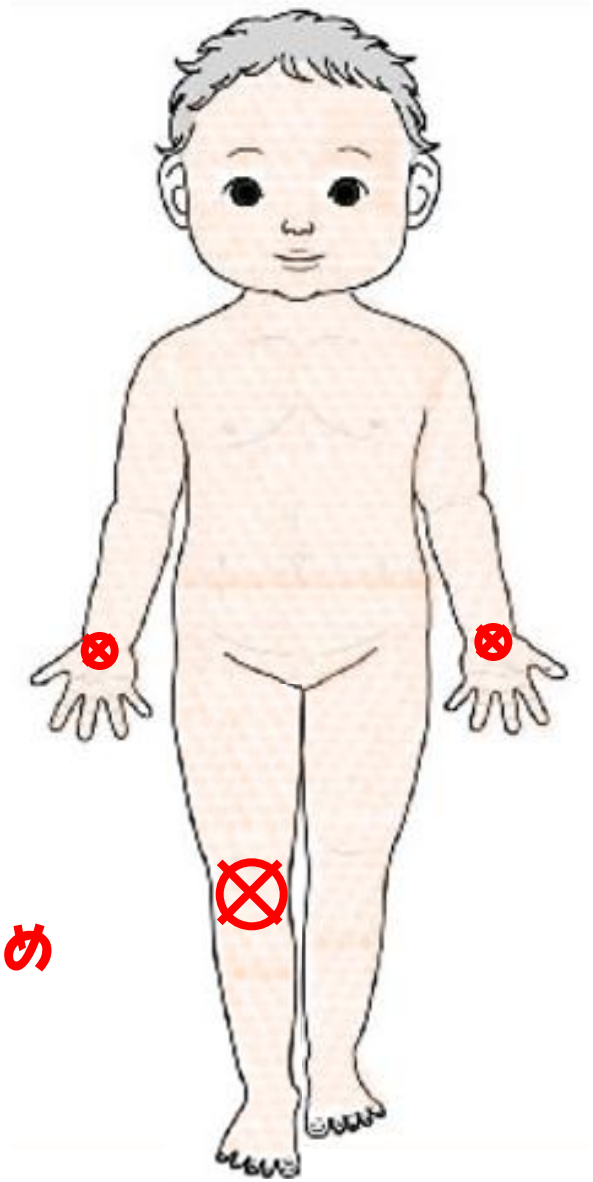

炎症が続く関節は
血流が豊富なため
過剰に成長するため

関節炎 ⊗

ステロイド関節注射が有効

股関節

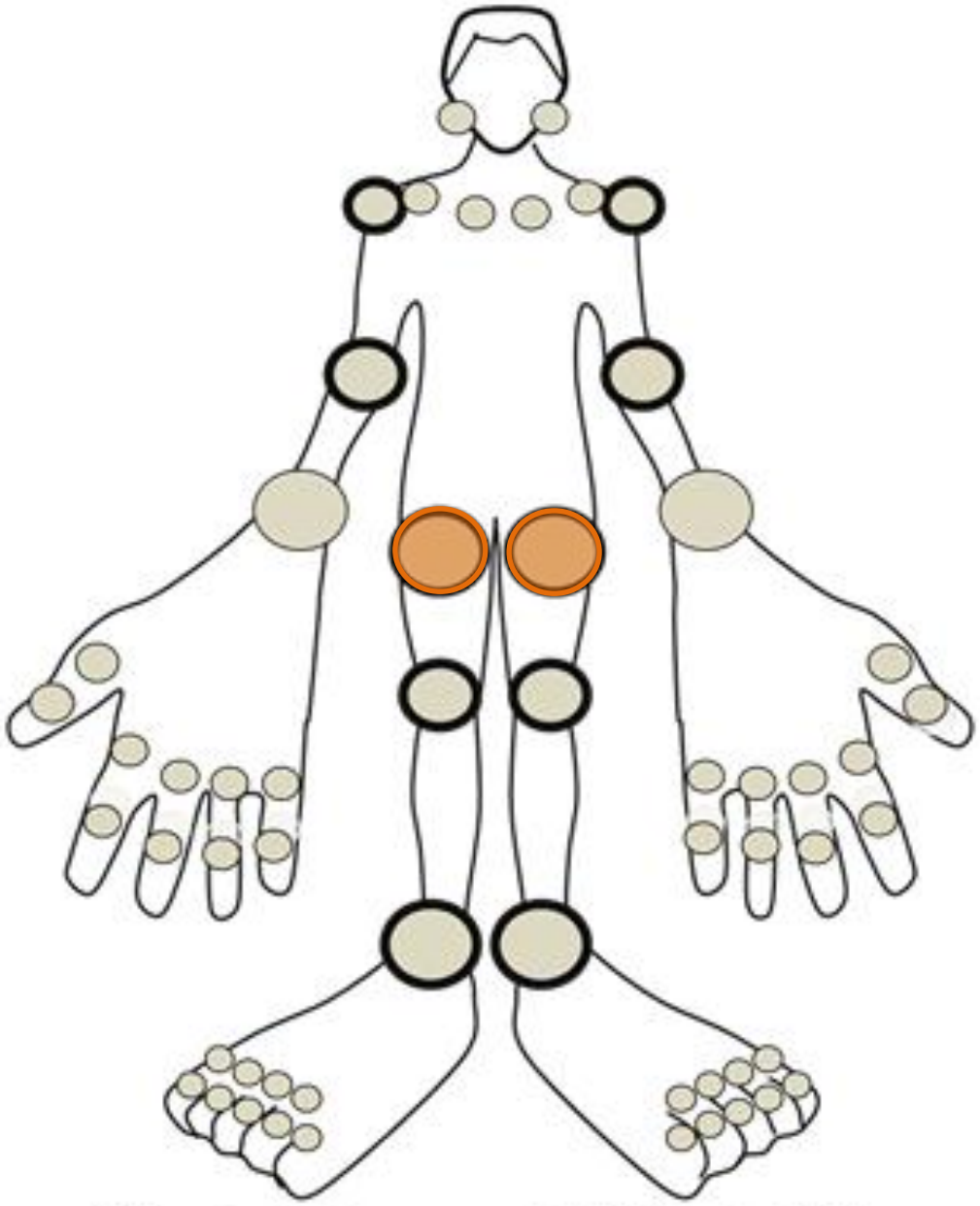

股関節の評価

股関節と膝を90度にする。
下腿を外側へ動かし
（股関節を内旋させ）て、
疼痛と可動域制限の有無を
確認する。
股関節の内旋障害は、
股関節炎など股関節の
障害の診断感度が高い。

仙腸関節

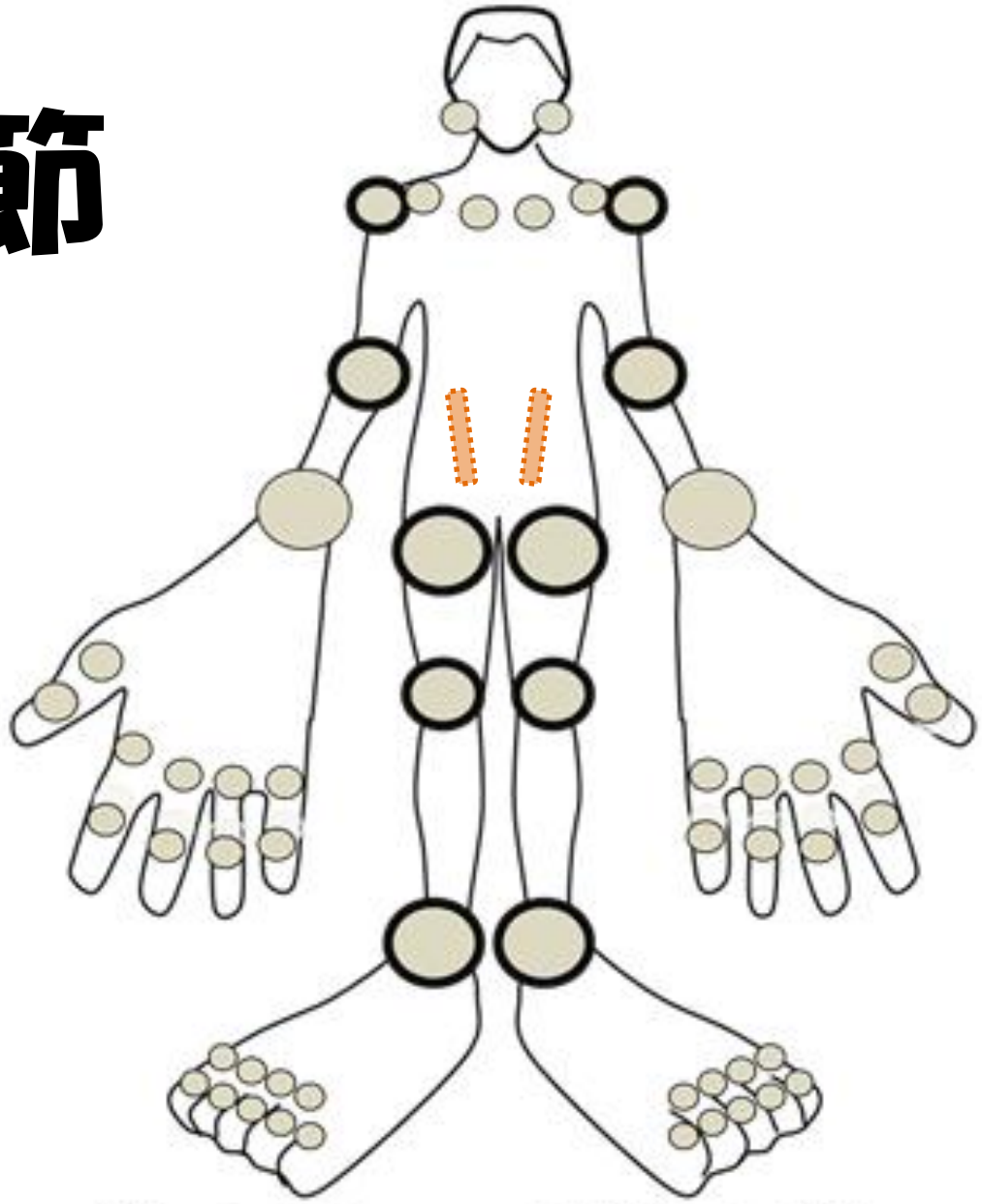

仙腸関節の評価

片足のみあぐらをかくような位置にして、上から圧迫する。

仙腸関節の評価

うつぶせになり、
上後腸骨棘
(背中にあるお尻の上のでっぱり)
直下の仙腸関節部位で
圧痛の有無を確認する。

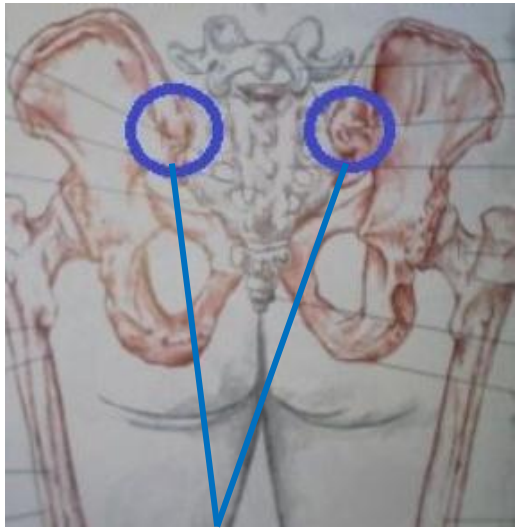

上後腸骨棘

(http://blog.livedoor.jp/tysurf1173/archives/cat_85278.html)

足趾の関節

MTP関節

PIP関節

IP関節

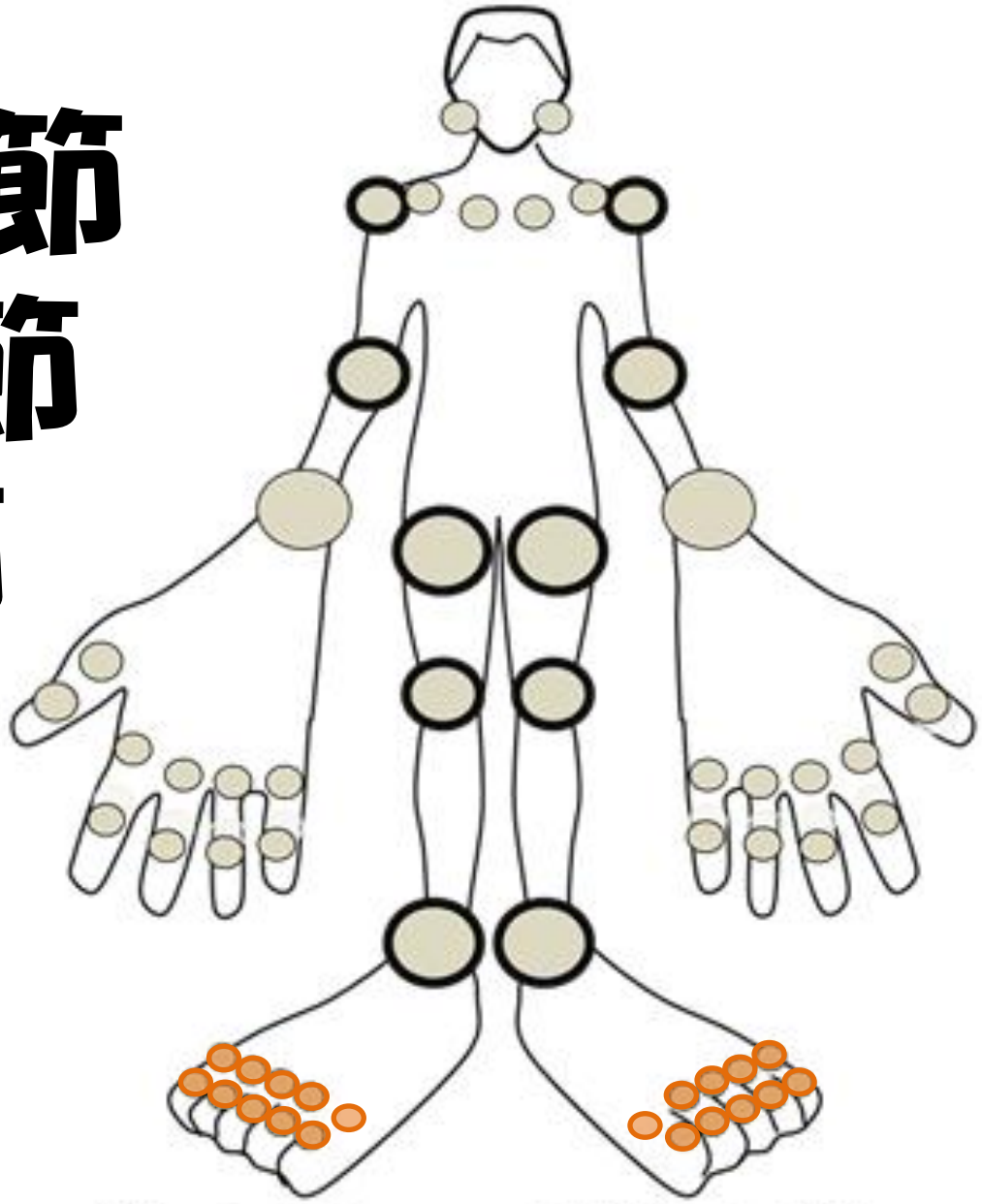

足趾関節（MTP関節、足のPIP関節）の診察

診察者の母指と示指で挟み込むようにして、腫脹・圧痛・熱感の有無を確認する。
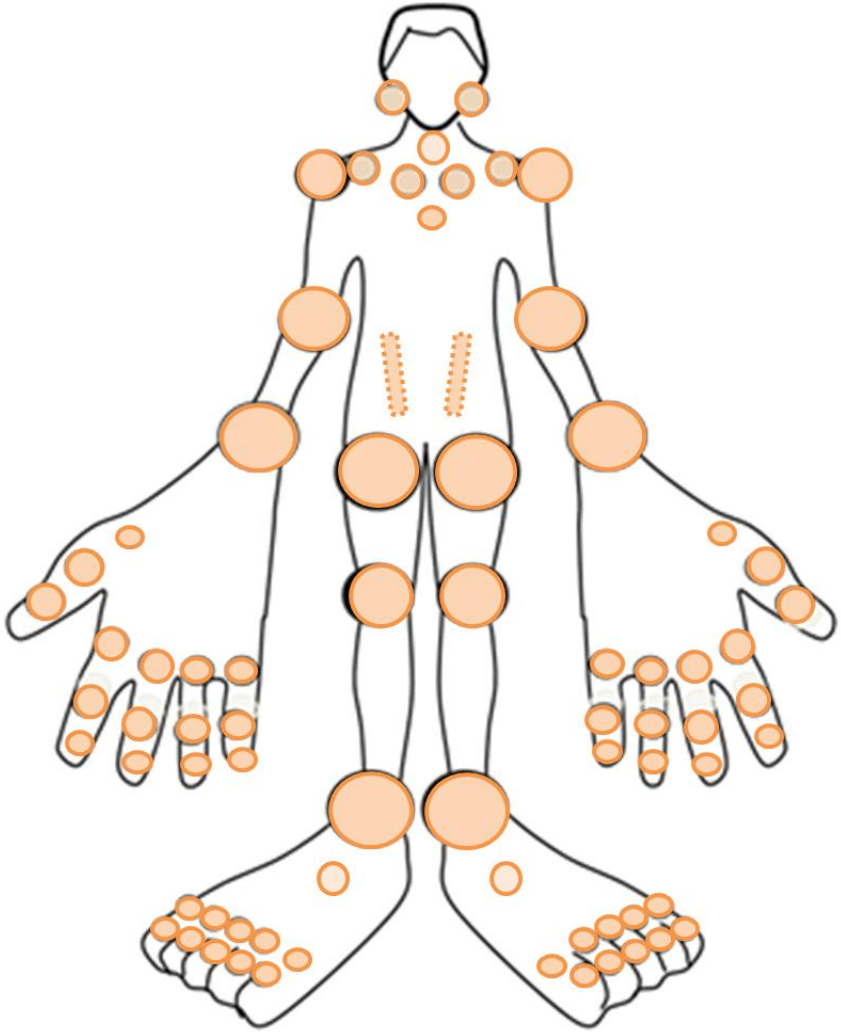
これで全部の関節が評価できます