

若年性特発性関節炎(JIA)の ページ

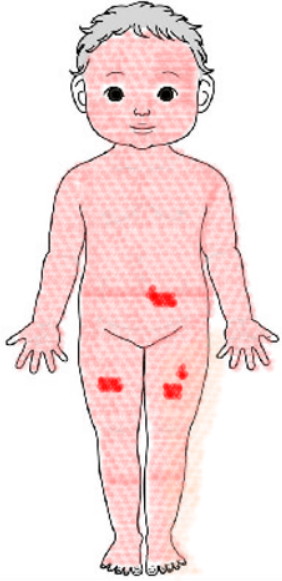
若年性特発性関節炎の定義

(JIA: Juvenile Idiopathic Arthritis)

- 小児期(16歳の誕生日以前)に発症する
- 少なくとも6週間継続する原因不明の関節炎
- 他の疾患に該当するものは除外する

白血病、悪性リンパ腫
代謝性疾患
関節の構造的異常に起因するもの
など

すなわち
慢性関節炎の
原因や病態は
問われない



弛張熱


リウマトイド疹

心外膜炎

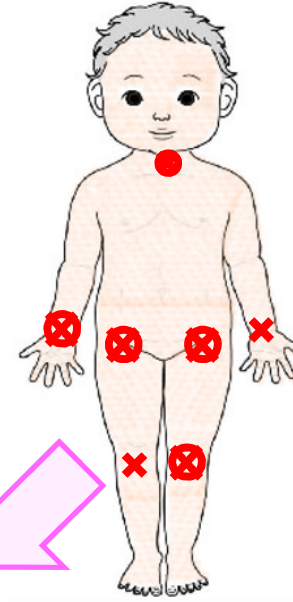
好中球優位の
白血球増多

肝機能障害

ときに DIC を合併

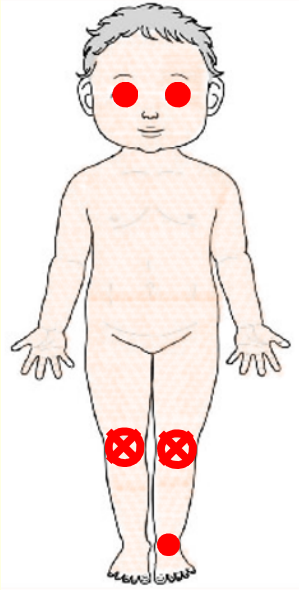


関節破壊



その後、
関節炎が
主体になる

関節破壊

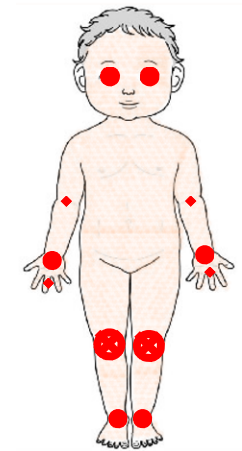


下肢の関節
中心の関節炎



微熱～無熱

虹彩炎

This diagram shows a child's body with red circles on the knees and ankles, and red 'X' marks on the knees, indicating inflammation in the lower limbs. The text describes this as lower limb joint inflammation, characterized by low-grade or no fever and iridodiolysis.

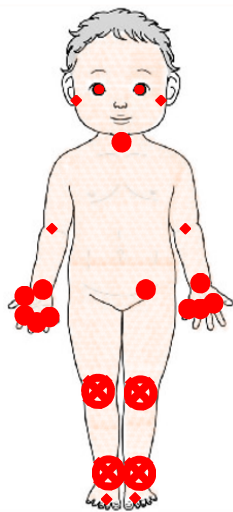


関節炎が
遷延する



関節破壊

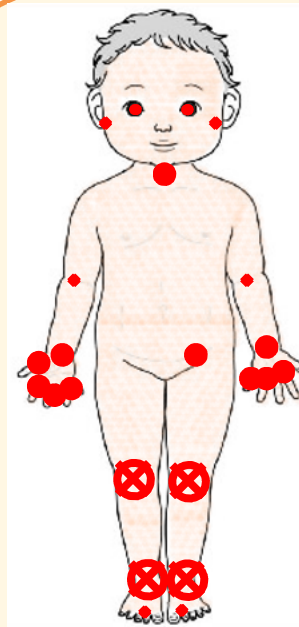
関節炎が
遷延する



小関節に及ぶ
多関節炎

微熱～無熱

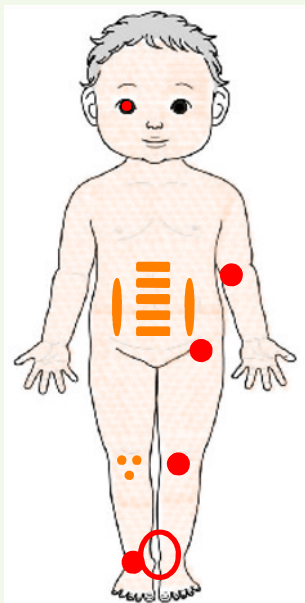
まれに虹彩炎



関節炎が
遷延する

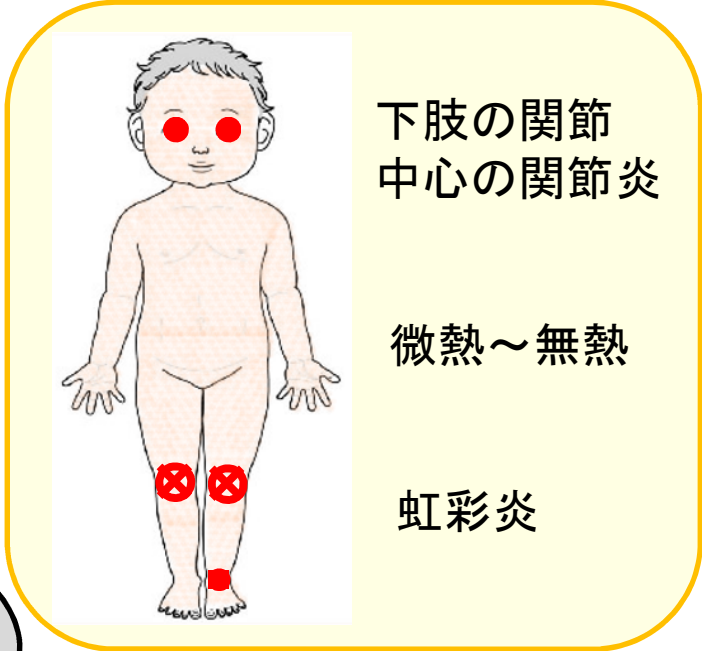
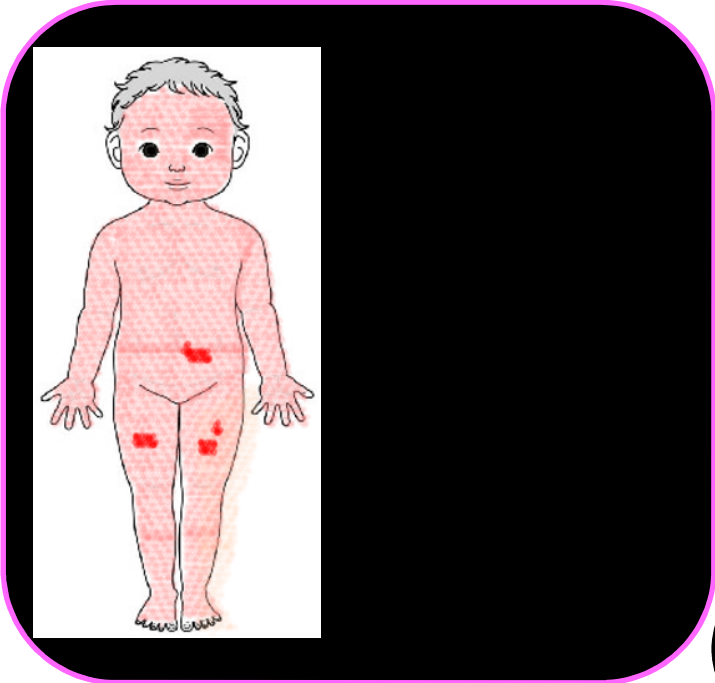


関節破壊



関節炎と
付着部炎

まれに虹彩炎

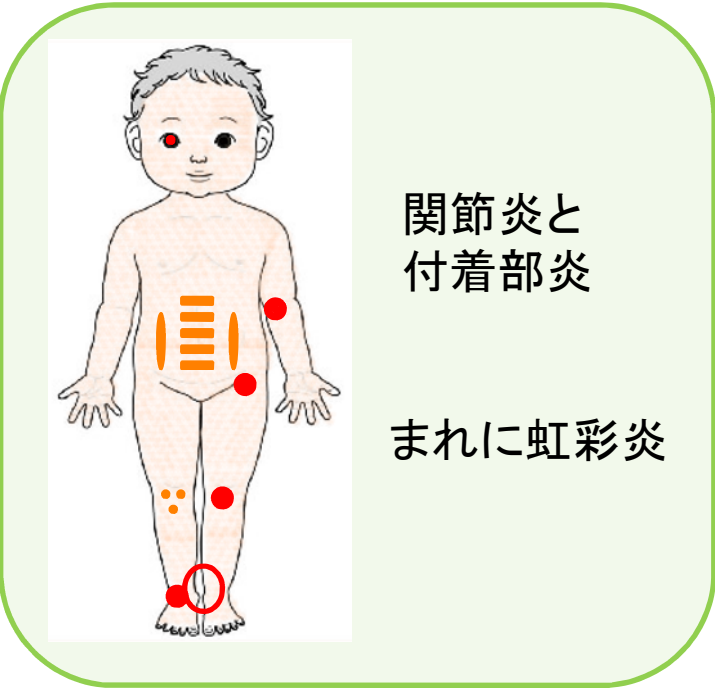


下肢の関節
中心の関節炎

微熱～無熱

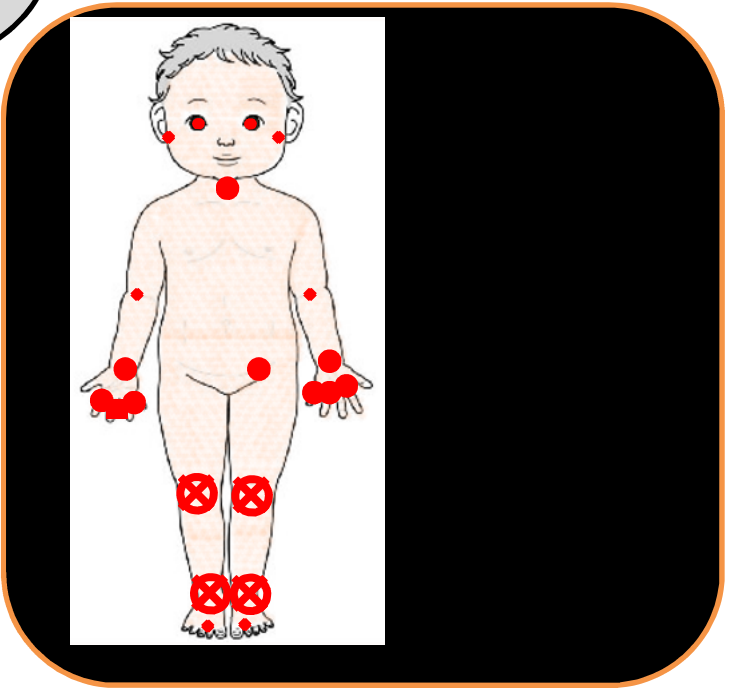
虹彩炎

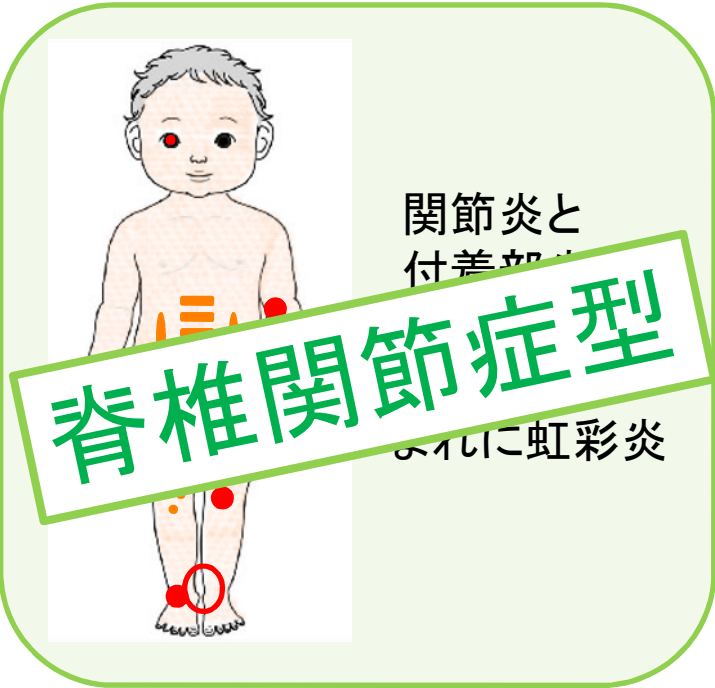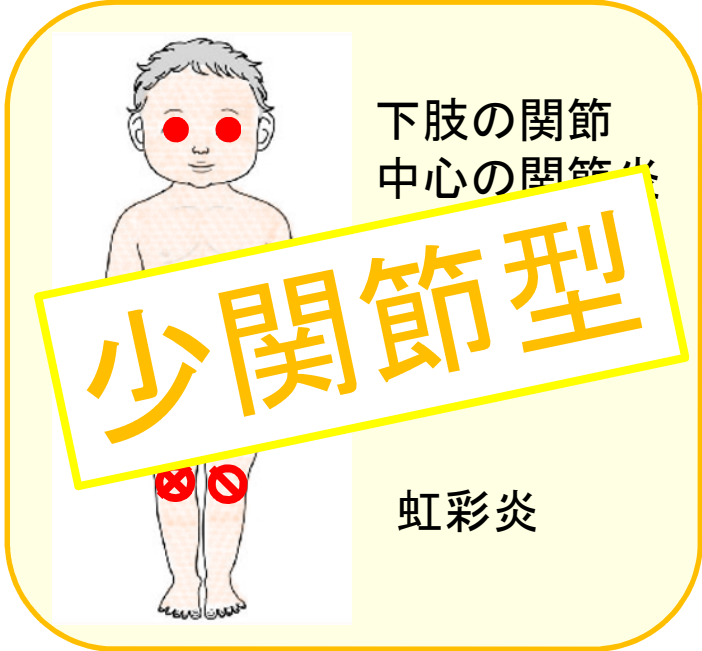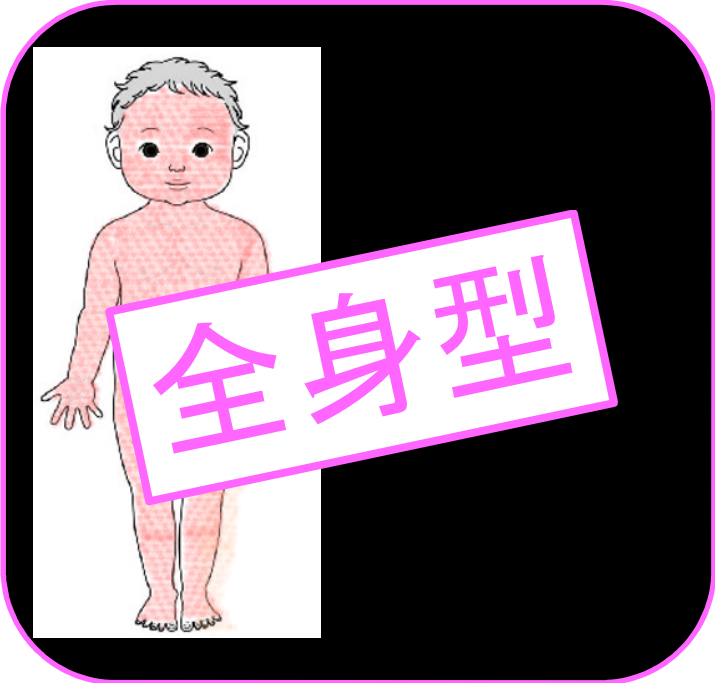関節破壊



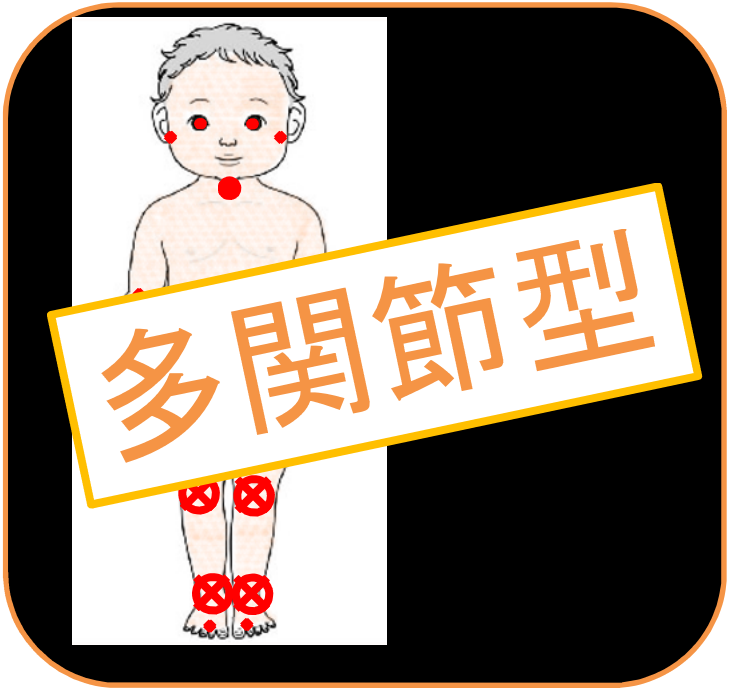関節炎と
付着部炎


まれに虹彩炎






その他





全身性関節炎

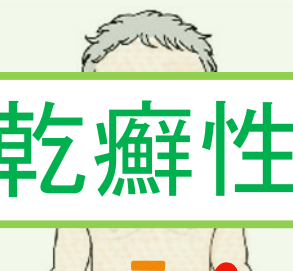
下肢の関節



少関節炎

遷延型
虹
進展型

JIAの分類
(7つの発症型)



乾癬性関節炎

付着部炎

その他



RF陽性多関節炎

多関節炎



付着部炎関連関節炎

まれに虹彩炎



RF陰性多関節炎

まれに虹彩炎

微熱～無熱