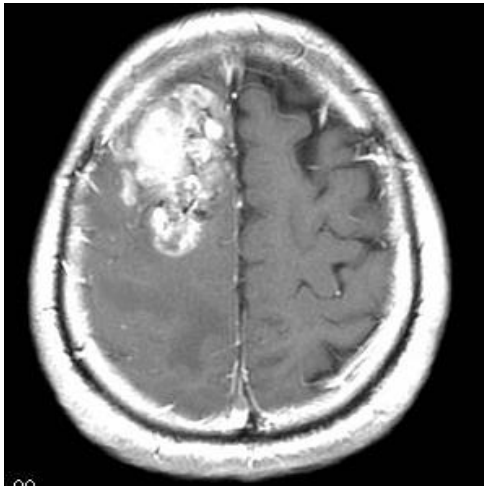
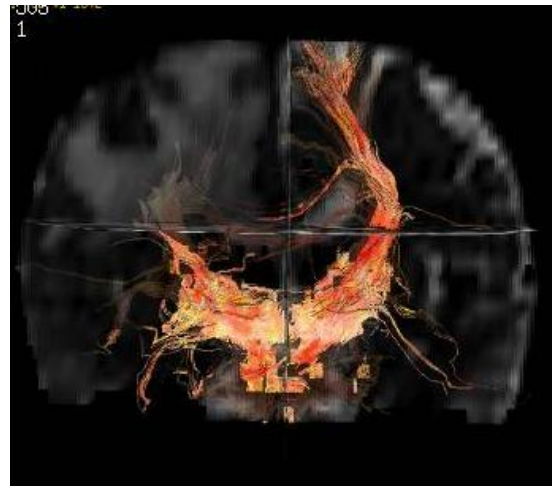


神経膠腫（グリオーマ）について

悪性グリオーマ



右前頭葉脳腫瘍



拡散テンソル画像で皮質脊髄路を描出している。