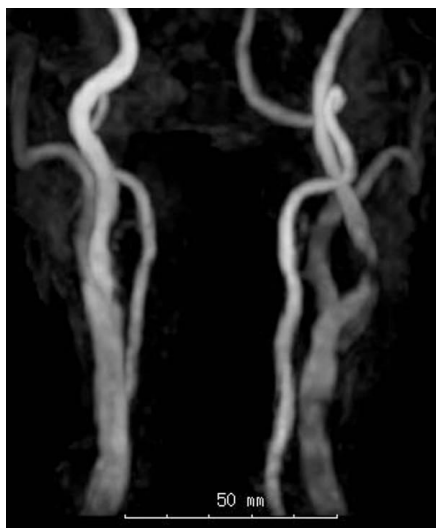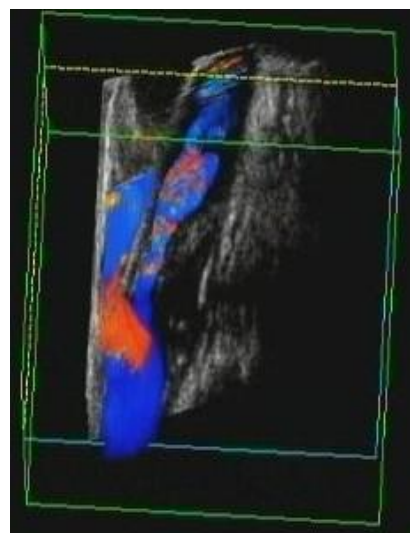


一過性脳虚血発作について

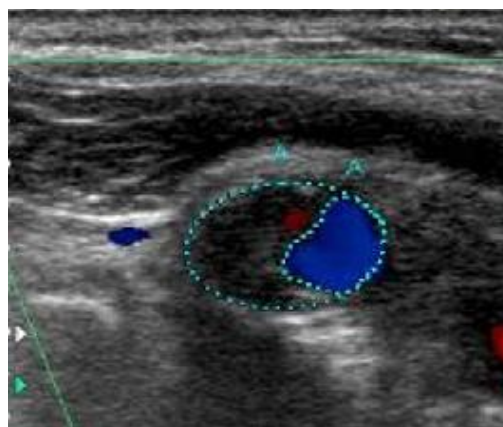
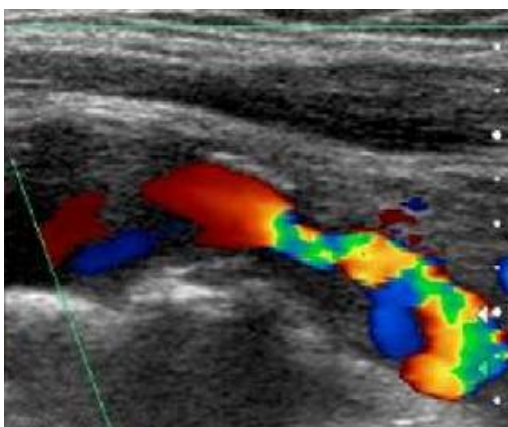
一過性脳虚血発作の原因の一つとして、頸動脈狭窄症があります。入院の上、十分な内科的加療を行った上で、脳梗塞予防を目的に血行再建術の検討を行います。



頸動脈 MRA



三次元立体画像による頸動脈エコー検査



頸動脈超音波(エコー)検査：頸動脈プラークを認めます