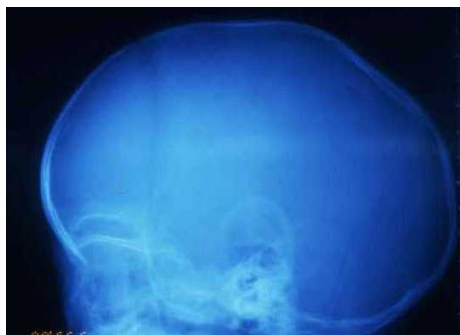
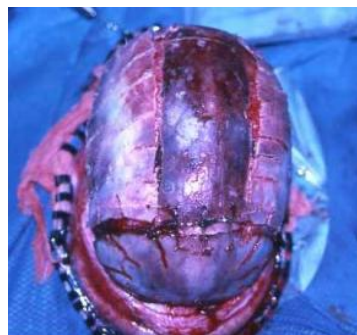
## 頭蓋縫合早期癒合症について

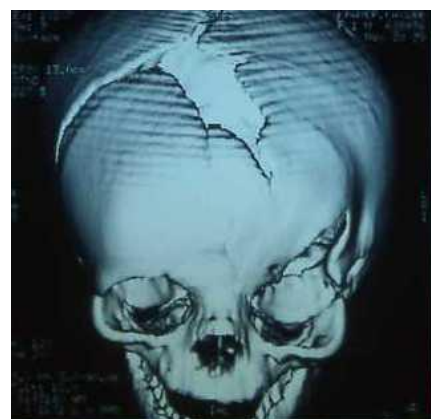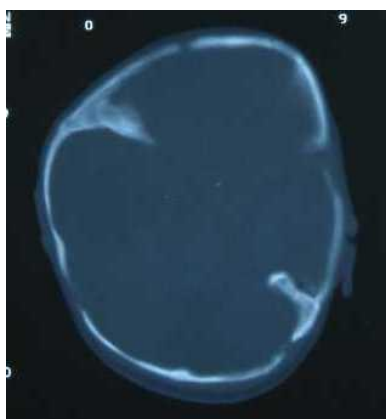
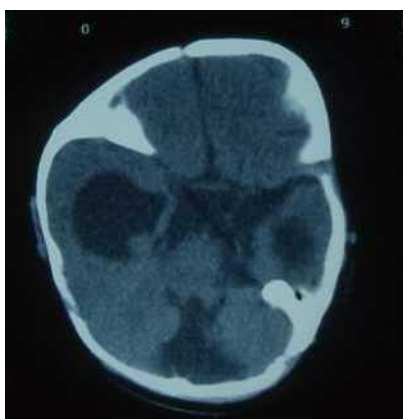
小児脳神経外科チームが診療にあたり、症状のある場合には可能な限り学童期早期までに手術的加療を行うことを検討します。



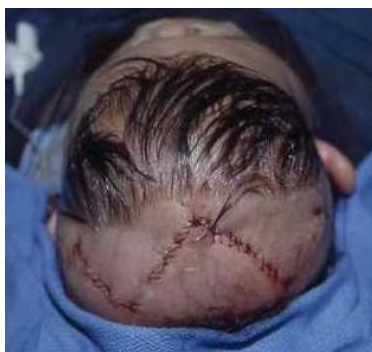舟状頭蓋単純レントゲン



舟状頭蓋術中



斜頭蓋術前C T



斜頭蓋形成術後の皮膚縫合状態