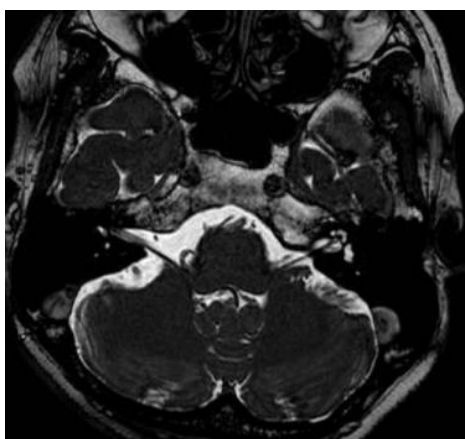
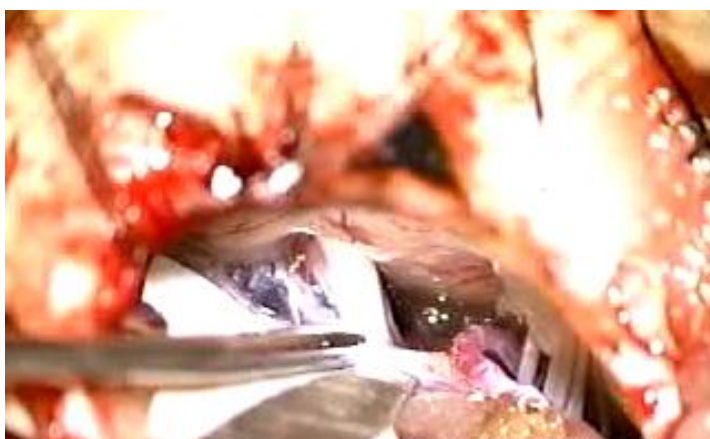

顔面けいれんに対する微小血管減圧術について

右顔面神経を圧迫している後下小脳動脈の圧迫を解除しています。



頭部MR I



術中写真